DIAGNÓSTICO ULTRASONOGRÁFICO DE PROBLEMAS UROLÓGICOS EN COSTA RICA

Análisis de Casos y Conclusiones
Año 2006 al 2012

Dra. Alicia López B

Centro Veterinario para el Diagnóstico por Imágenes y la Terapia Complementaria
www.acupunturaveterinariacr.com

- La ecografía es uno de los primeros estudios que deben realizarse ya que presenta información anatómica importante con respecto al tamaño, forma y arquitectura interna.

Indicaciones

- Hematuria
- Litiasis
- Anomalía detectada por palpación o radiografía.
- Piuria
- Anuria
- Insuficiencia renal
- Modificación en los parámetros bioquímicos (urea, creatinina, nitrógeno ureico)
- Examen de control en un animal accidentado.

RIÑONES

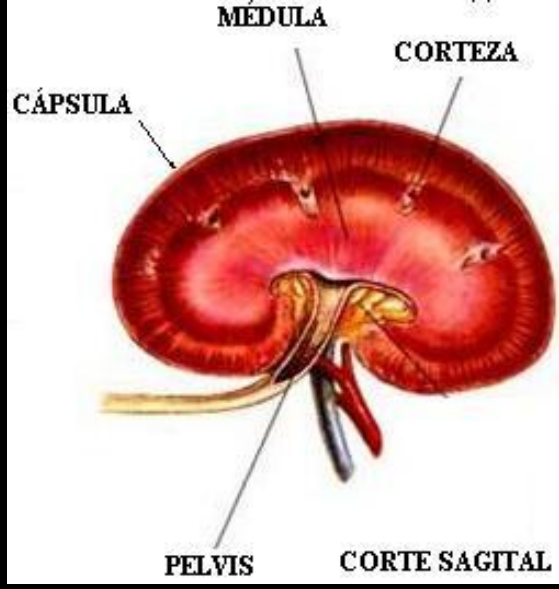

ANATOMÍA ULTRASONOGRÁFICA NORMAL

- Corteza hiperecoica (corpúsculos renales y tubos contorneados)
- Cápsula hiperecoica
- Médula hipoecoica (vascularidad y túbulos colectores)
  - Seno renal y cresta
- Pelvis y divertículos
  - No visibles usualmente
  - Grasa dentro del seno real puede provocar sombra como de mineralización
- Gatos: línea interna de la cortical hiperecoica
  - Bilateral- mineralización distrófica
  - Signo de anillo medular

Comparativo entre el total de ecografías realizadas y el número de ecografías destinadas al sistema urinario en especies menores, atendidos en CVDITC. Costa Rica, 2006-2012.

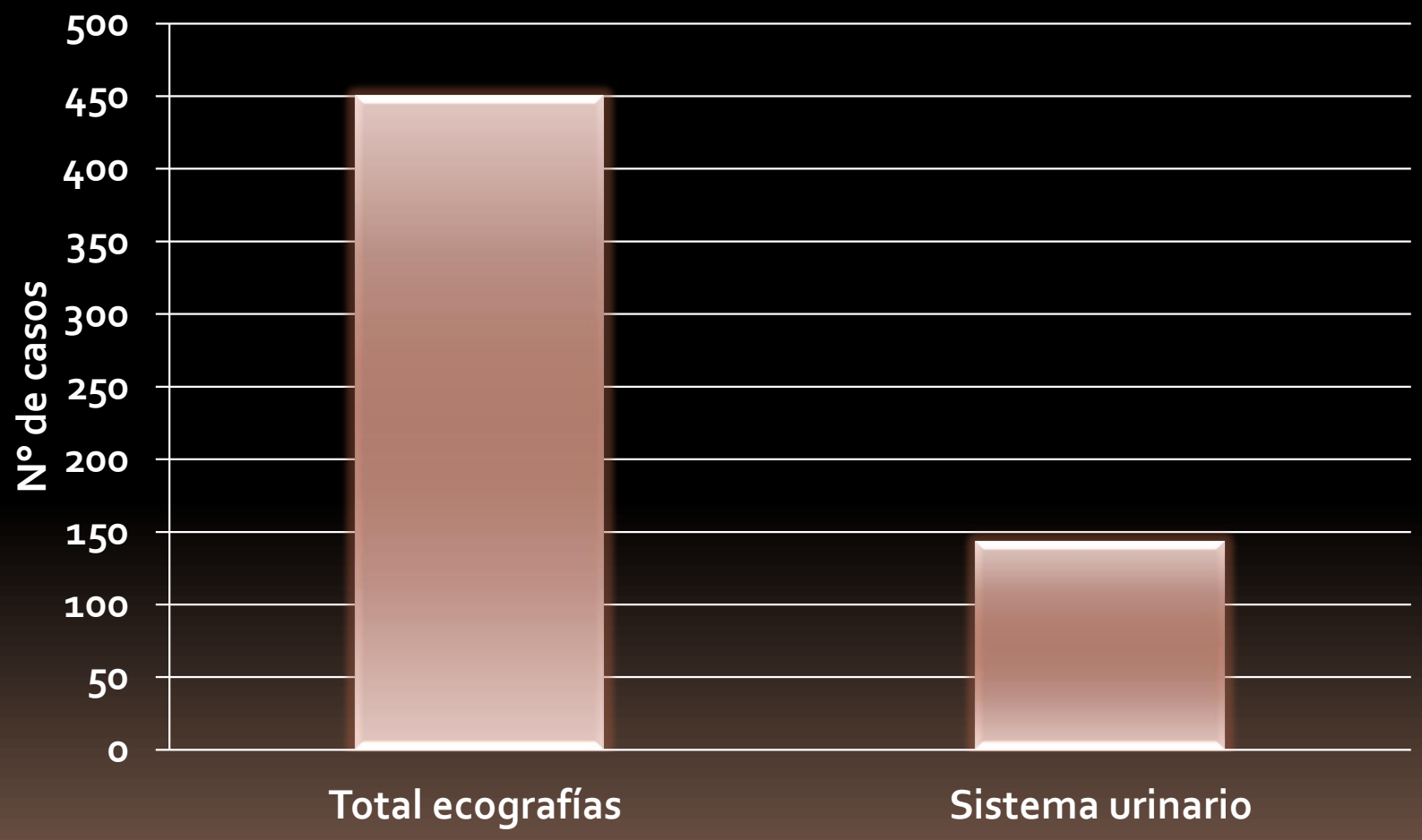

Porcentaje de evaluaciones renales realizadas, según la especie. CVDITC. Costa Rica, 2006-2012.

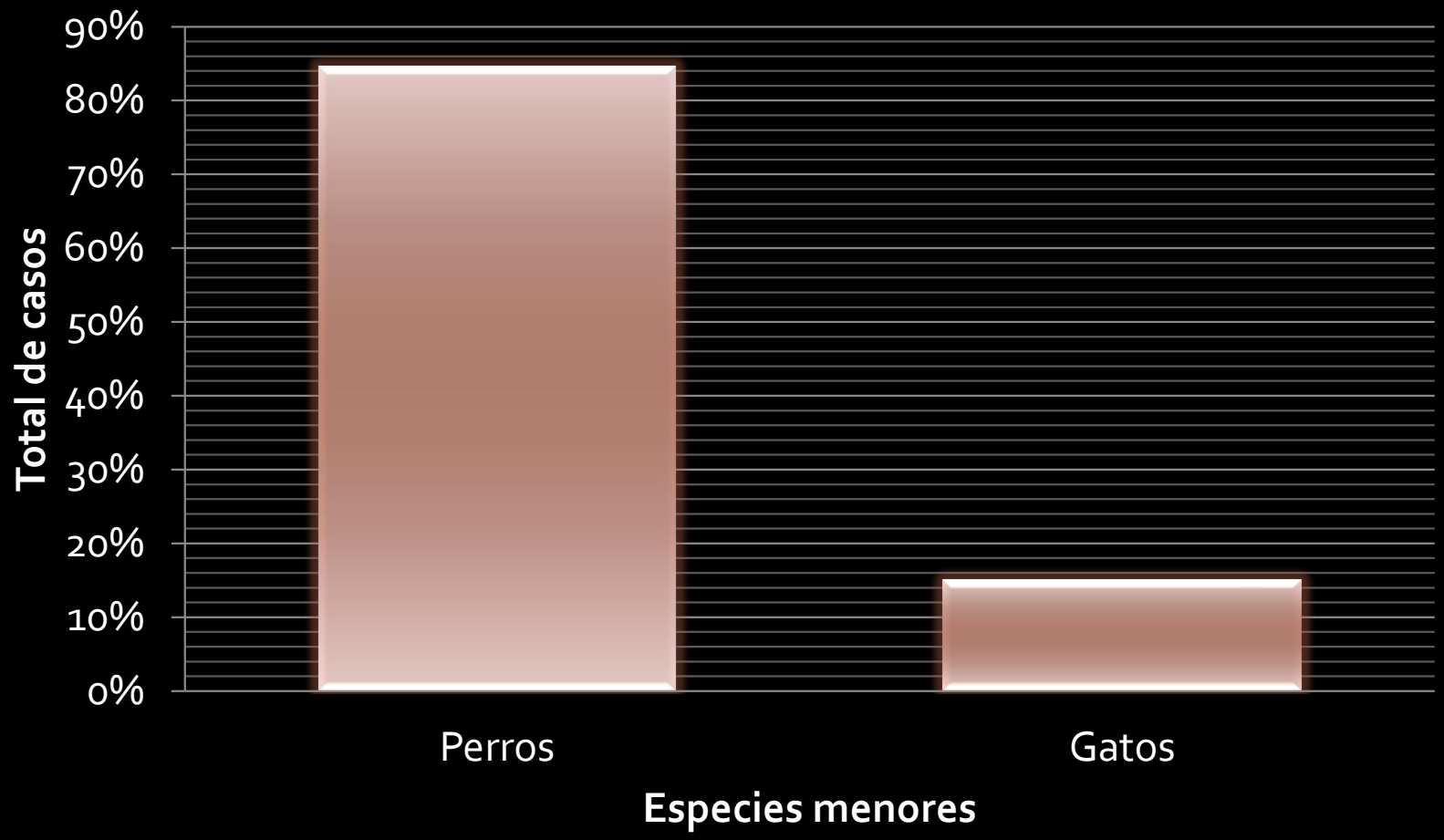

Porcentaje de lesiones asociadas a patologías renales, en especies menores. CVDITC. Costa Rica, 2006-2012.

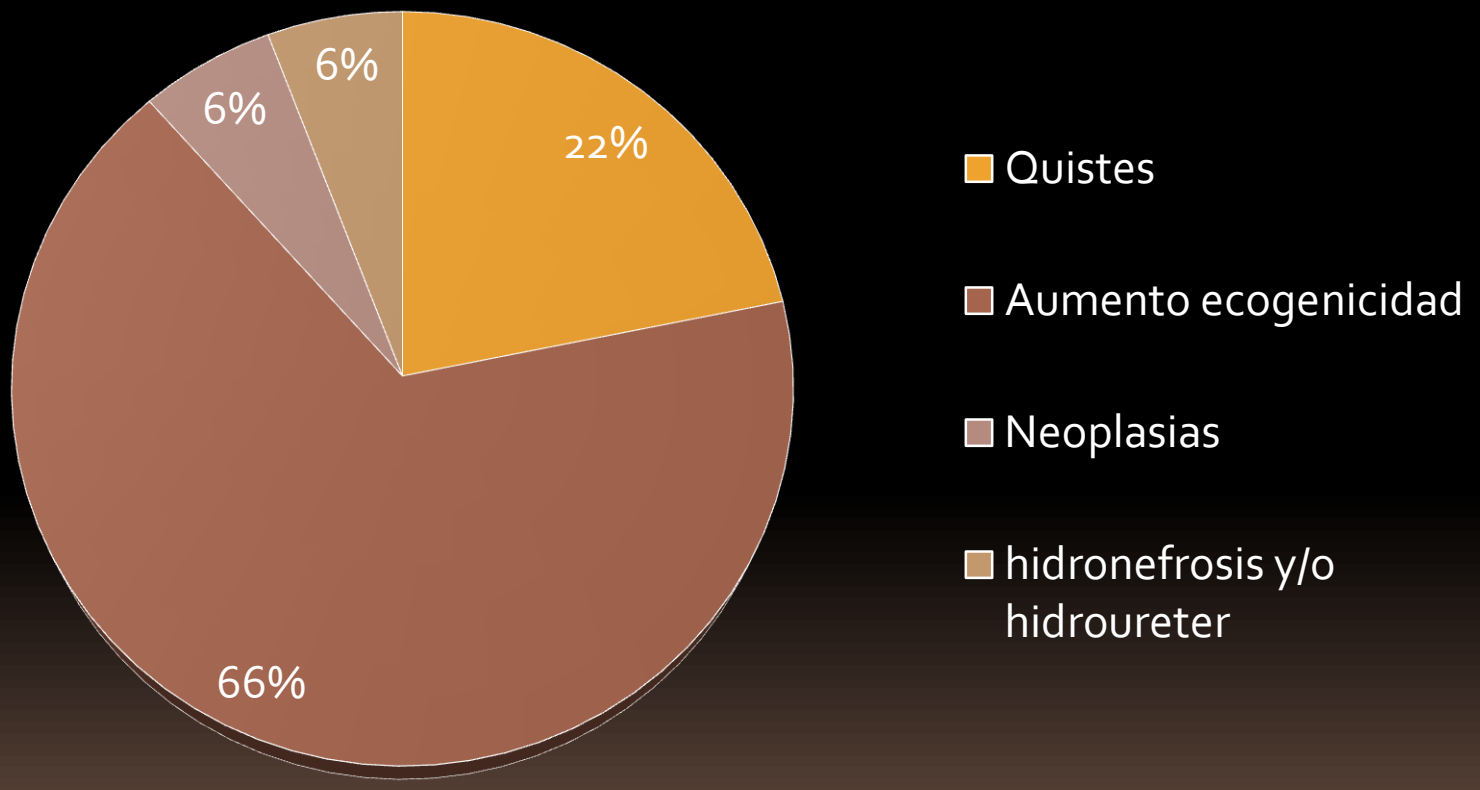

Cambios difusos del parénquima

- Aumentos de la ecogenicidad
  - Nefritis intersticial o glomerular
  - Nefrosis tubular aguda
  - Necrosis (uvas, lirios [gatos]). (grande)
  - Estadío final de enfermedad renal (pequeño)
  - Nefrocalcinosis
  - Hipercalcemia (tamaño normal)
  - Glomerulonefritis (aguda, grande)
  - Leptospirosis (grande)
  - Linfoma (grande).

SIGNO DEL ANILLO MEDULAR

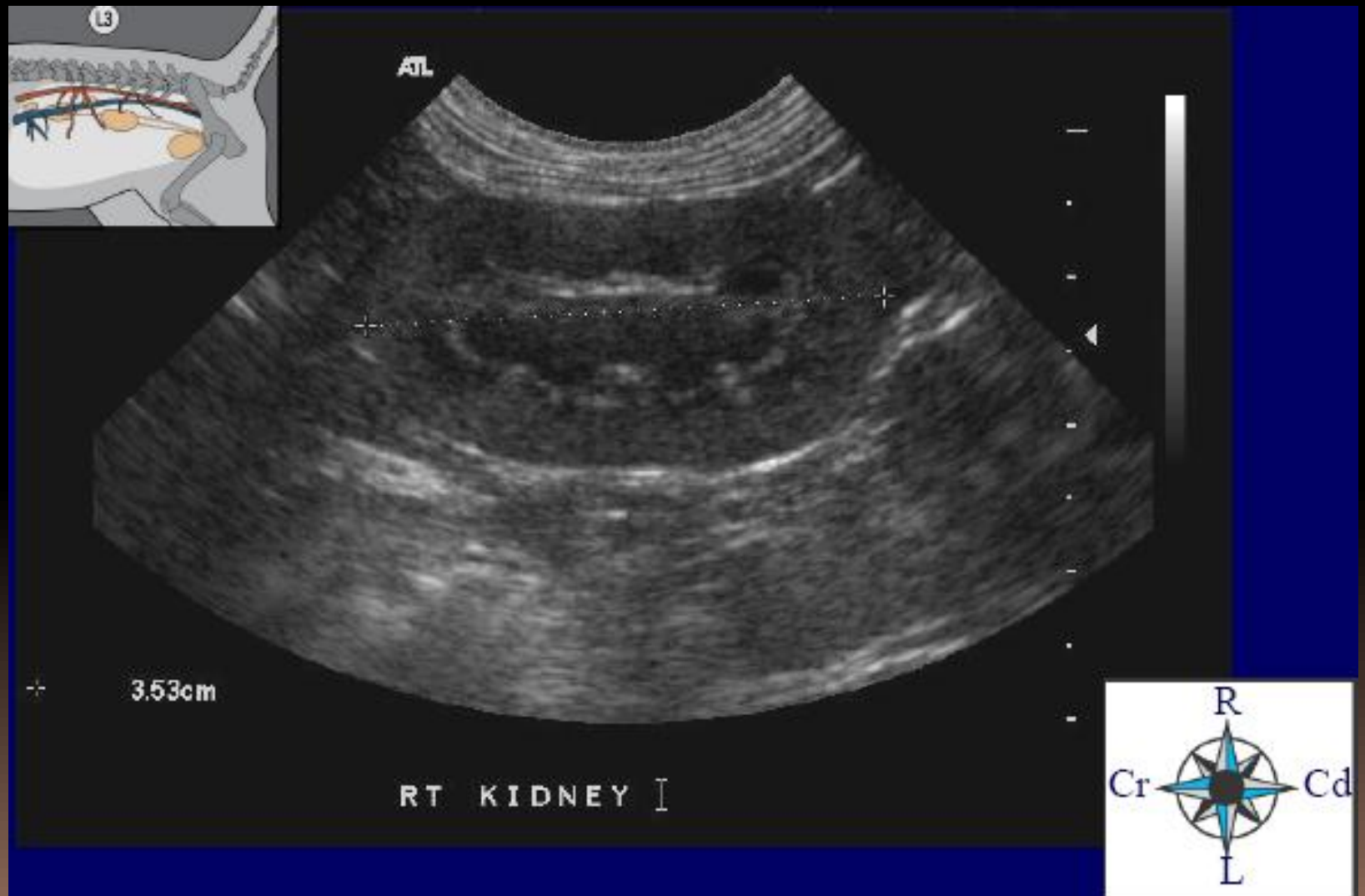

Aumento de la ecogenicidad y poca definición corticomedular

⬆ de la ecogenicidad, escasa definición corticomedular e irregularidades de la cápsula que modifican la forma

- de la ecogenicidad, escasa definición corticomedular e irregularidades de la cápsula que modifican la forma y presencia del signo del anillo medular

- de la ecogenicidad, escasa definición corticomedular e irregularidades de la cápsula que modifican la forma y presencia del signo del anillo medular

Estadío final de enfermedad renal. Pérdida de las características ecográficas normales.

Estadío final de enfermedad renal. Pérdida de las características ecográficas normales

Cambios focales del parénquima

- Quistes
- Nefrolitos
- Mineralización distrófica
- Infartos corticales
- Neoplasia primaria
- Granulomas
- Abscesos.

Neoplasia renal

Neoplasia renal

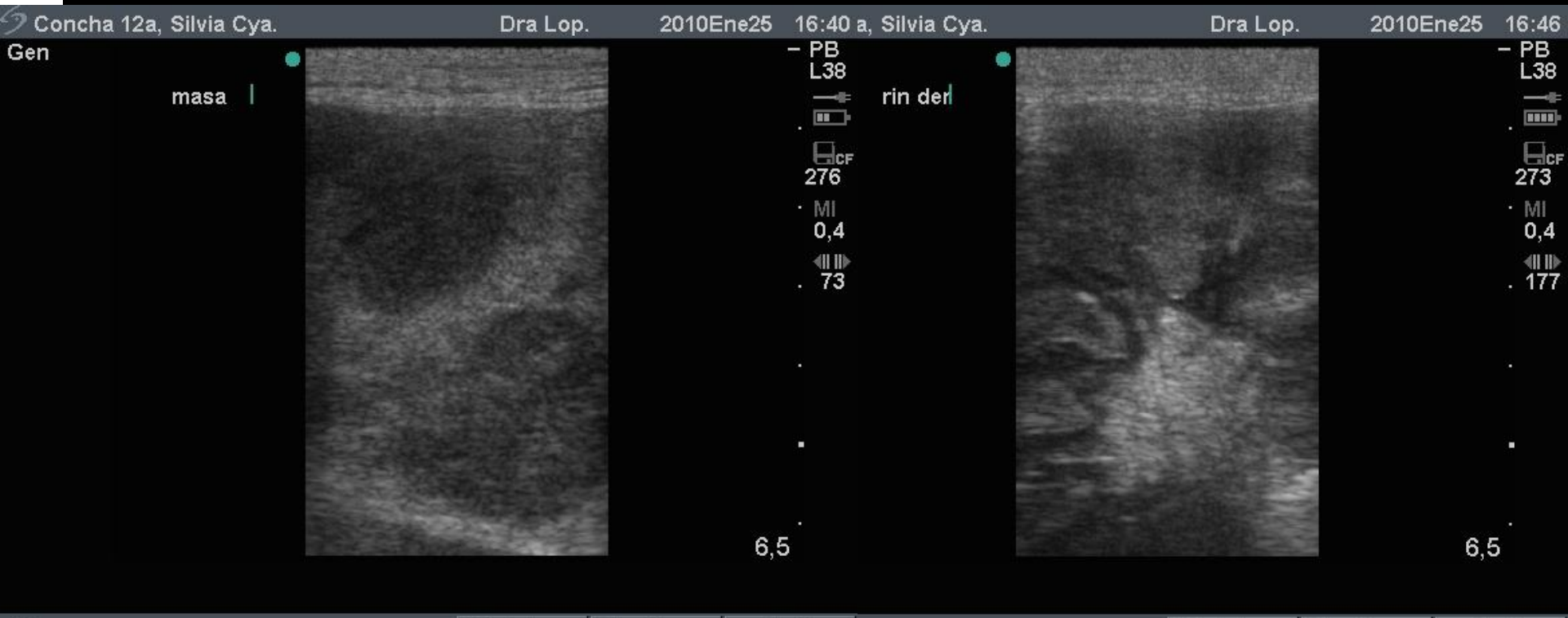

Neoplasia del polo craneal del riñón

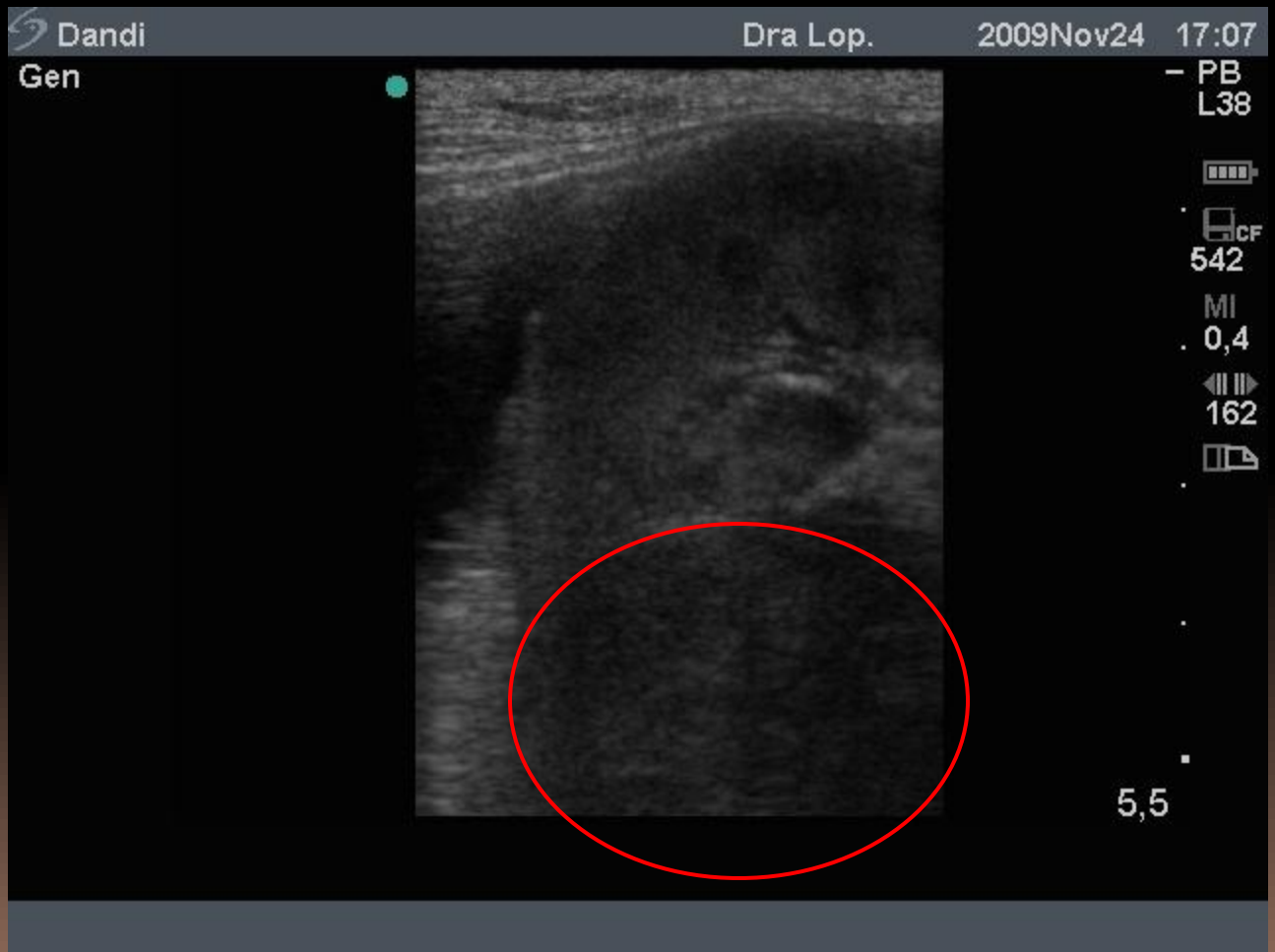

Neoplasia renal

Quistes renales

Quistes renales

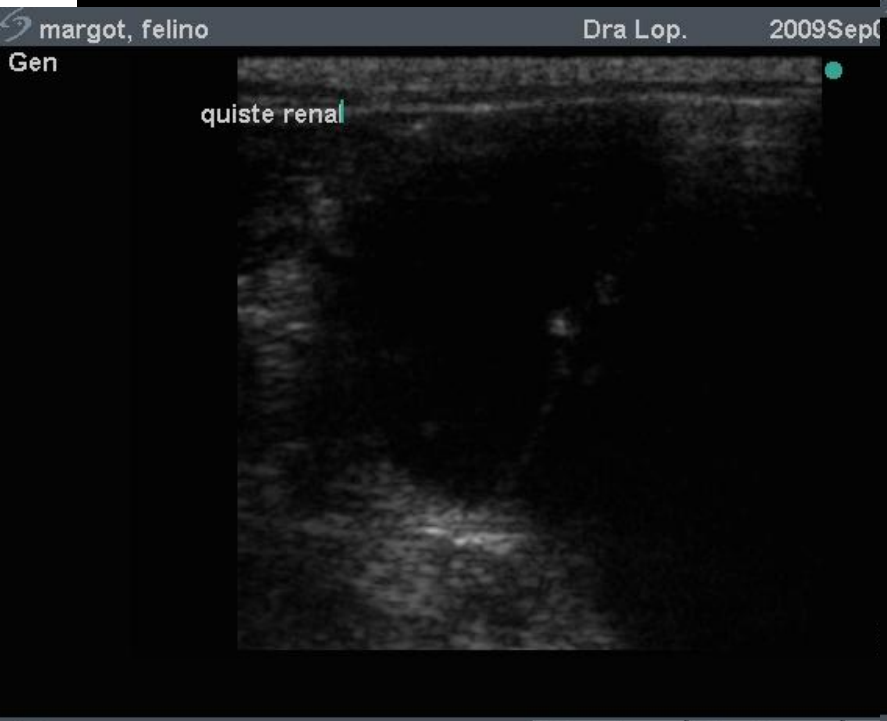

Riñones poliquísticos

Quiste perirenal

Renolito

Beni
Dra Lop.
2011May12
15:00
Gen
rin izq
PB
L38
CF
563
MI
0,5
177
3,3
0,39cm
Txt
Símbolos...
Linea
Salir

Renolitos

Manchita, lab 10,5a Han.
Dra Lop.
2010Jun19
14:31
Gen
rin izq
PB
L38
CF
505
MI
0,5
39
4,6
5,33cm
Txt
Símbolos...
Linea
Salir

Renolito

Priscila, DraAcuna
2012May16 12:34
Gen
rin der
PB
L38
CF
501
MI
0,4
162
5,5
0,40cm
Txt
Símbolos...
Linea
Salir

Cálculo ureteral. Con hidronefrosis secundaria

Hidronefrosis e hidroureter

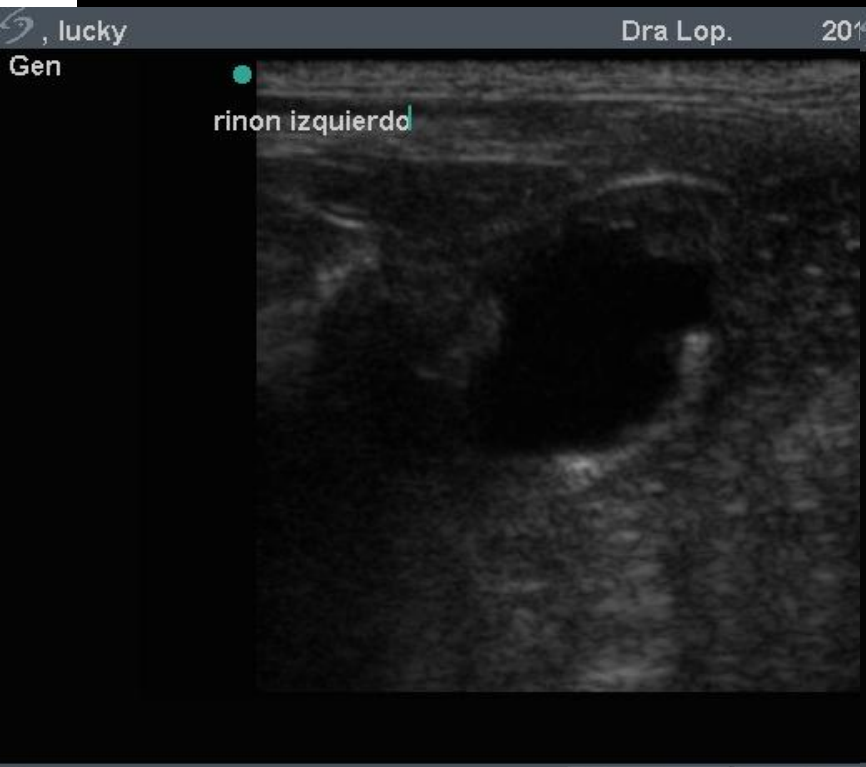

Hidronefrosis e hidroureter

Txt | Símbolos... | Linea | Salir

Hidronefrosis e hidroureter

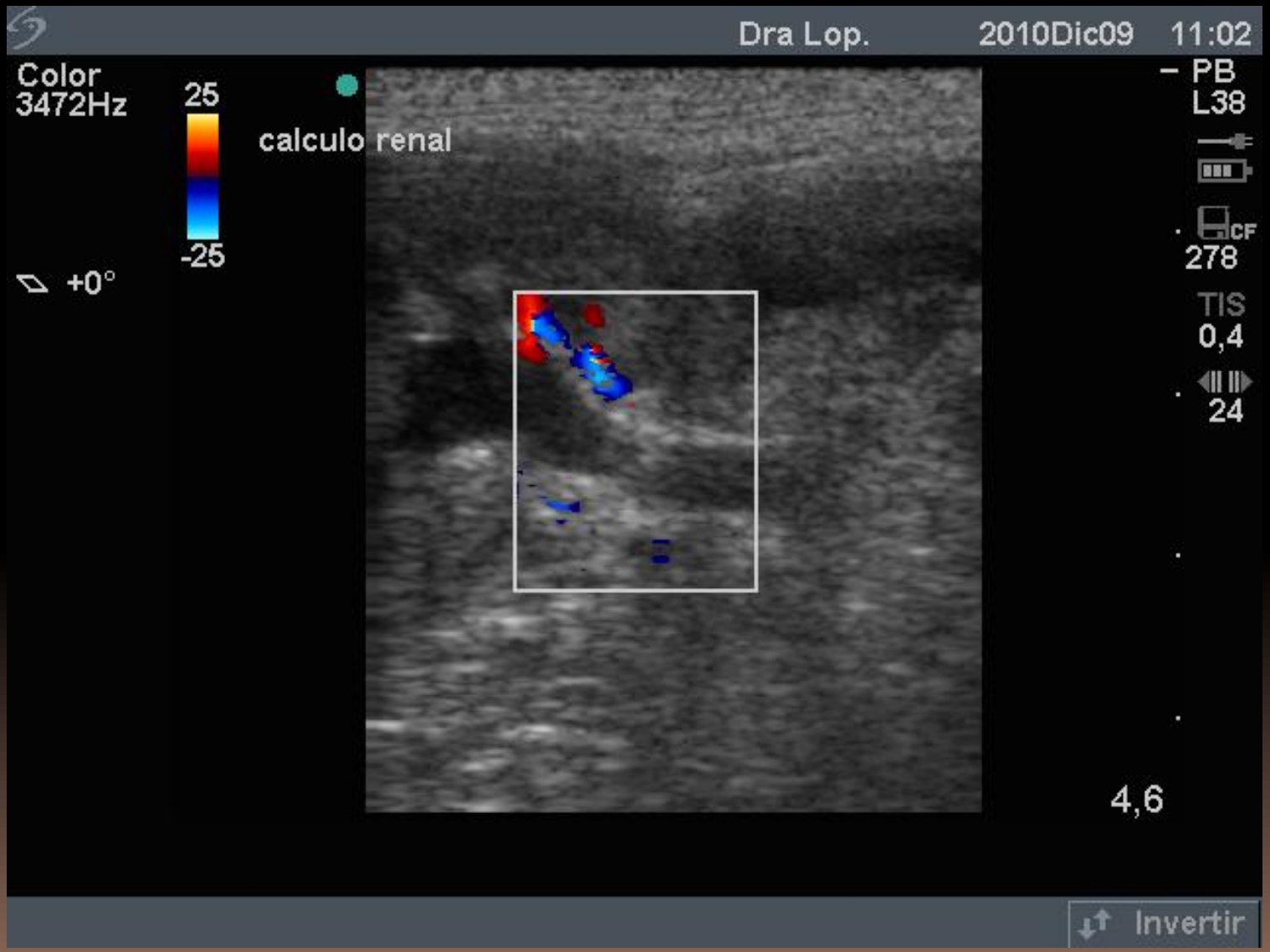

Mineralización de los túbulos

Ind Ocultar Txt Símbolos... Linea Salir

Nefrocalcinosis

ULTRASONIDO DE LA VEJIGA URINARIA

- Normalmente es visualizada como una línea hiperecoica (1-3mm de grosor).
- Se usa un transductor de alta frecuencia.
- Serosa línea hiperecoica externa.
- Muscular – hipoecoica.
- Submucosa hiperecoica/ superficie mucosal.
- Lumen anecoico - orina

Porcentaje de lesiones en vejiga urinaria, según clasificación. CVDITC. Costa Rica, 2006-2012.

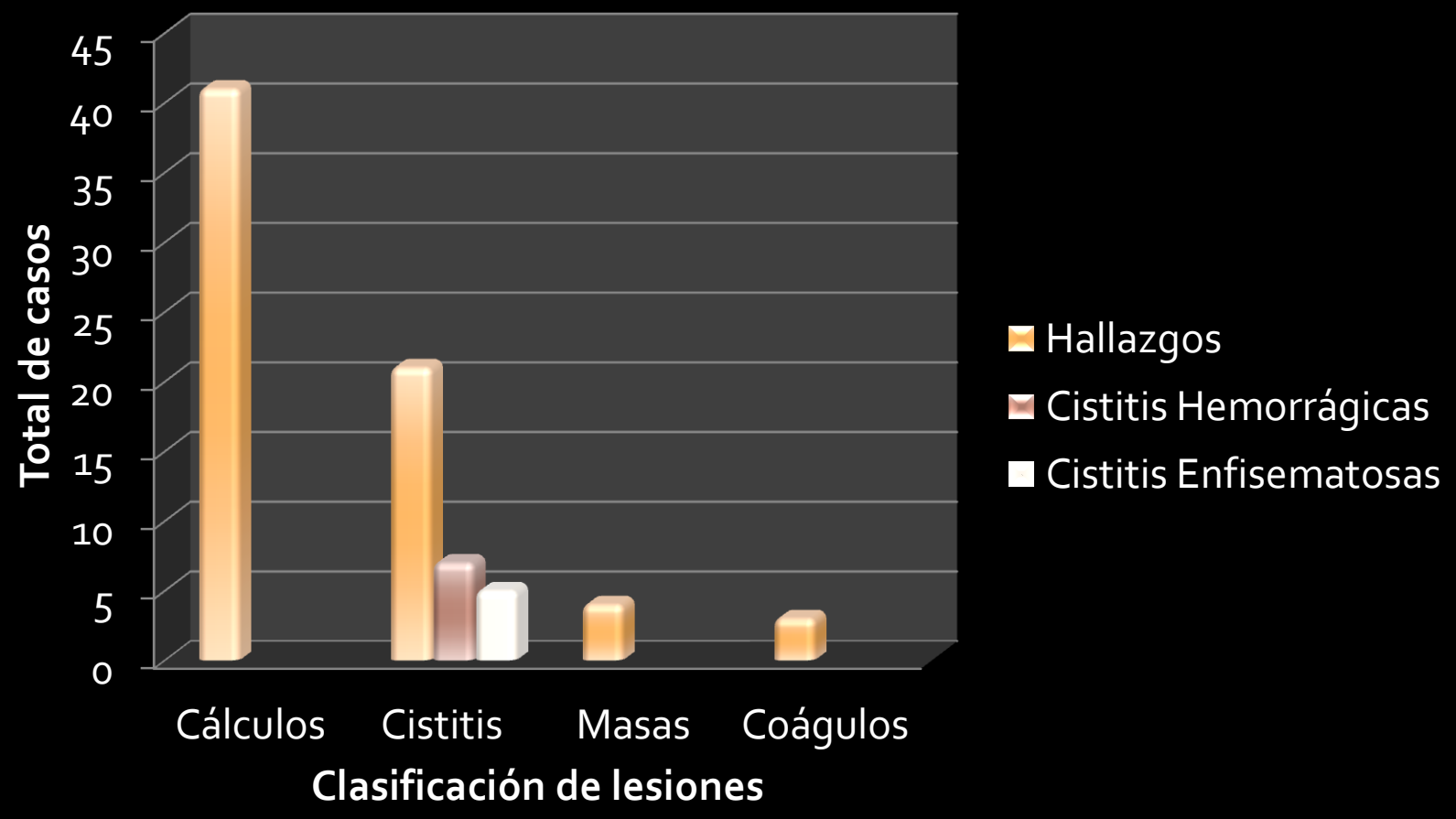

VEJIGA URINARIA

- Cambios inflamatorios
  - Engrosamiento crónico de la pared cráneo-ventral.
  - Debris hiperecoico en la vejiga.
  - Cálculos
- Coágulos sanguíneos – hiperecoicos.
- Uréter distal – ureterocele, neoplasia
- Masas hetereoecoicas – localización del trígono
  - Carcinoma de células transicionales
  - Masas múltiples.

Cálculos vesicales

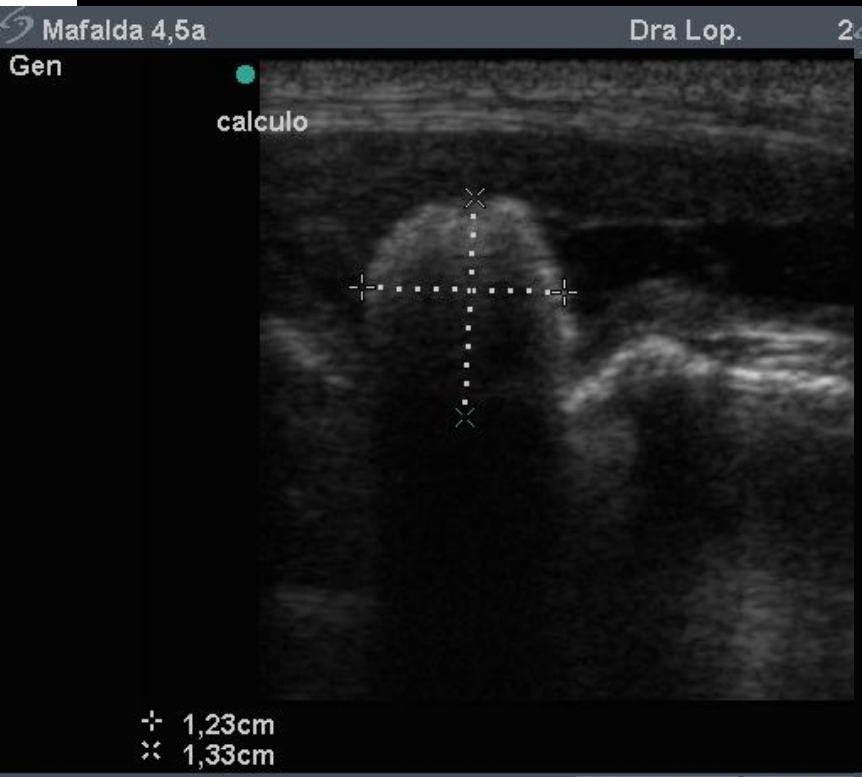

Cálculos vesicales

CÁLCULO QUÍSTICO

Cálculo arenoso

Cálculo espiculado

VEJIGA URINARIA vrs COLON

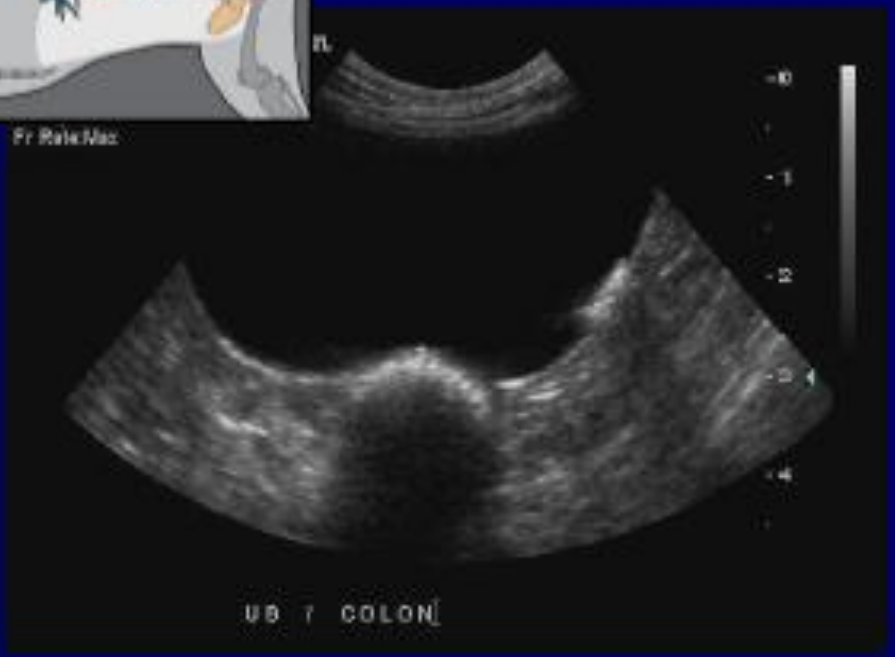

Coágulos

Importante diferenciación

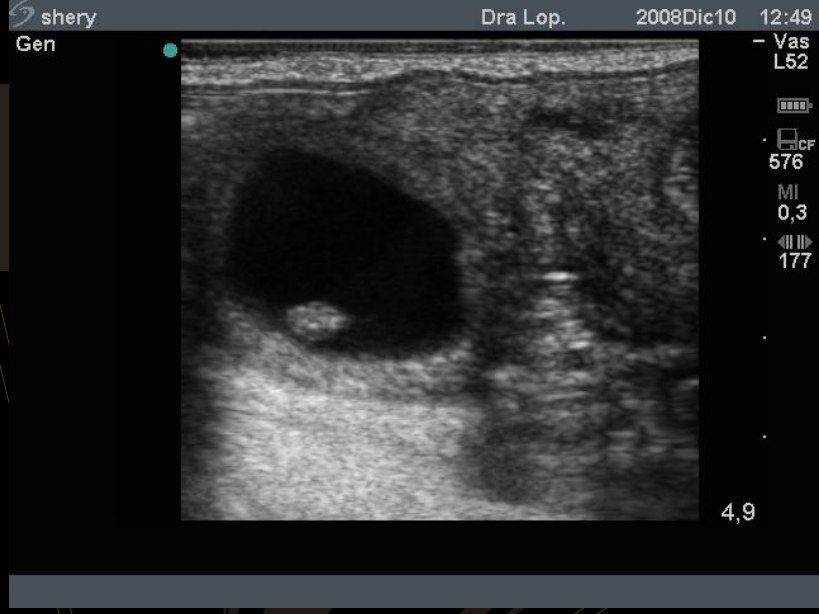

CISTITIS

- Engrosamiento cráneo-ventral de la pared
- Puede engrosarse por todas partes si el caso es severo.
  - Ddx: neoplasia infiltrativa

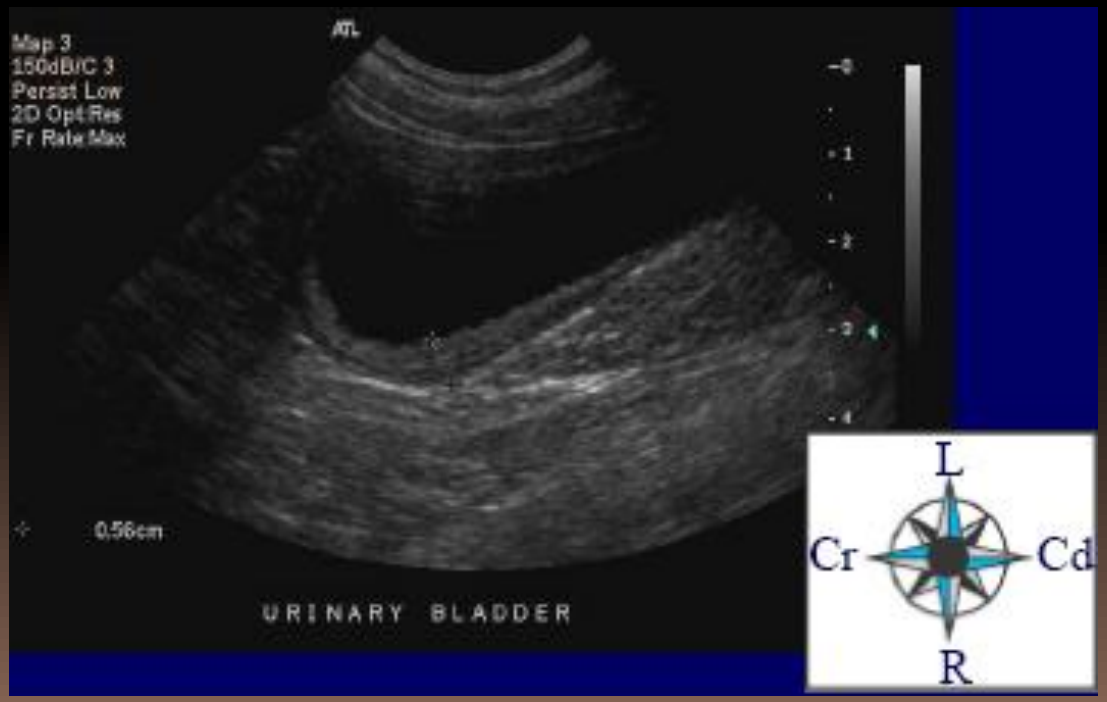

CISTITIS ENFISEMATOSA

- Diabetes mellitus
  - Bacterias fermentadoras de glucosa – *E. coli*.
  - *Clostridium sp*

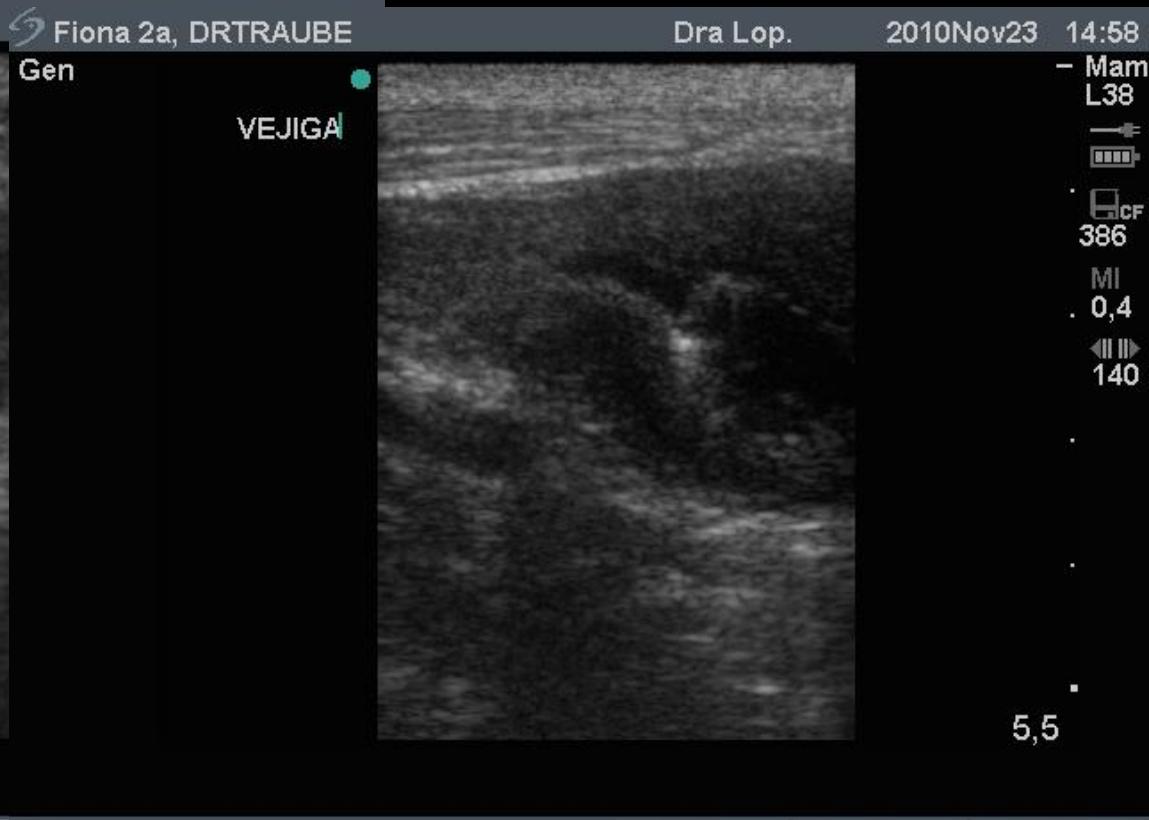

Cristaluria

DEBRIS / CISTITIS / HEMORRAGIA

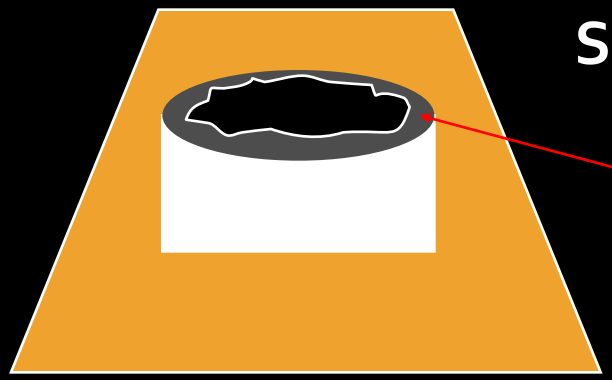

SAGITAL

Engrosamiento de la pared

Engrosamiento de la pared

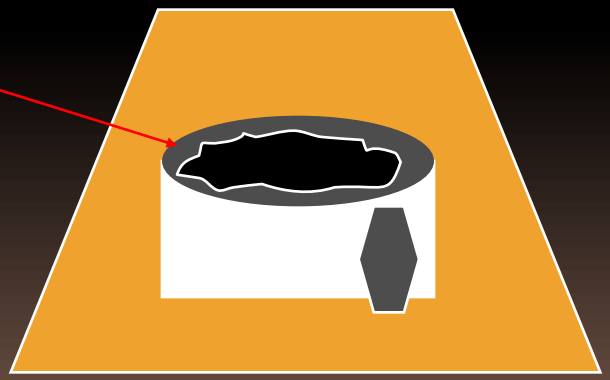

TRANSVERSAL

Cistitis

Engrosamiento de la pared

CISTITIS POLIPOIDE

Cistitis Crónica

Cistitis crónica

NEOPLASIA DE LA VEJIGA URINARIA

- ♀ perros - ♂ gatos.
- Schnauzer, sheltie – predisposición de raza.
- Trígono – lugar de origen más común.
- ± obstrucción ureteral / hidroureter e hidronefrosis.
- Invasión uretral
- Irregular, masas unidas directamente a la base.
  - ± pequeños puntos de mineralización distrófica.
- Metástasis linfonodo iliaco.
- Aspiración – grandes posibilidades de atravezar al peritoneo

NEOPLASIA DE LA VEJIGA URINARIA

- Estadíos de tumor:
  - I limitado a la mucosa
  - II invasión a submucosa
  - III invasión a la muscularis
  - IV extensión hacia la muscularis - serosa y ramas de metástasis distantes.

Neoplasia vesical

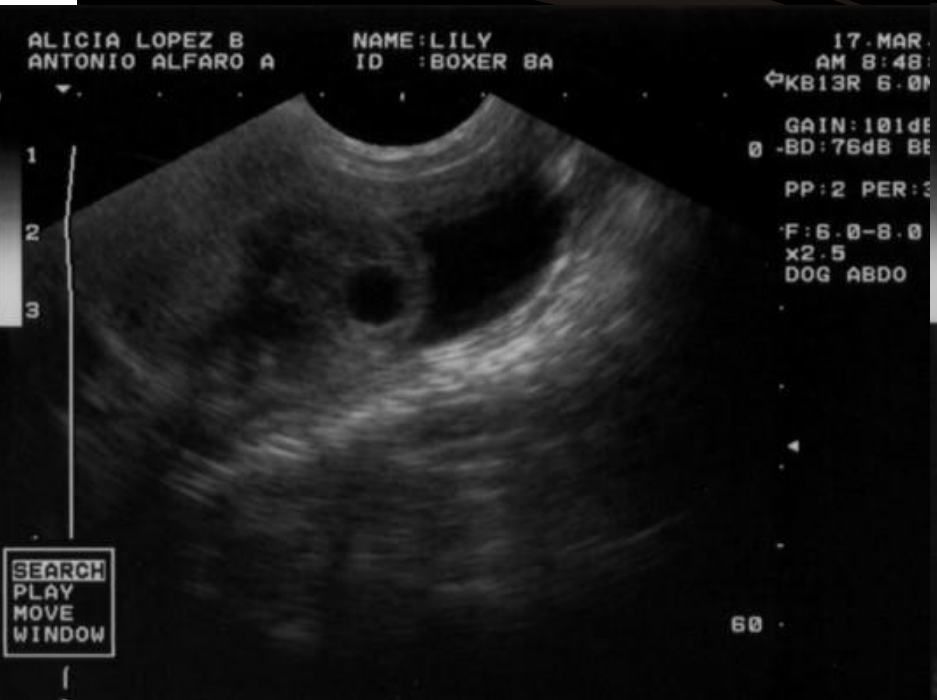

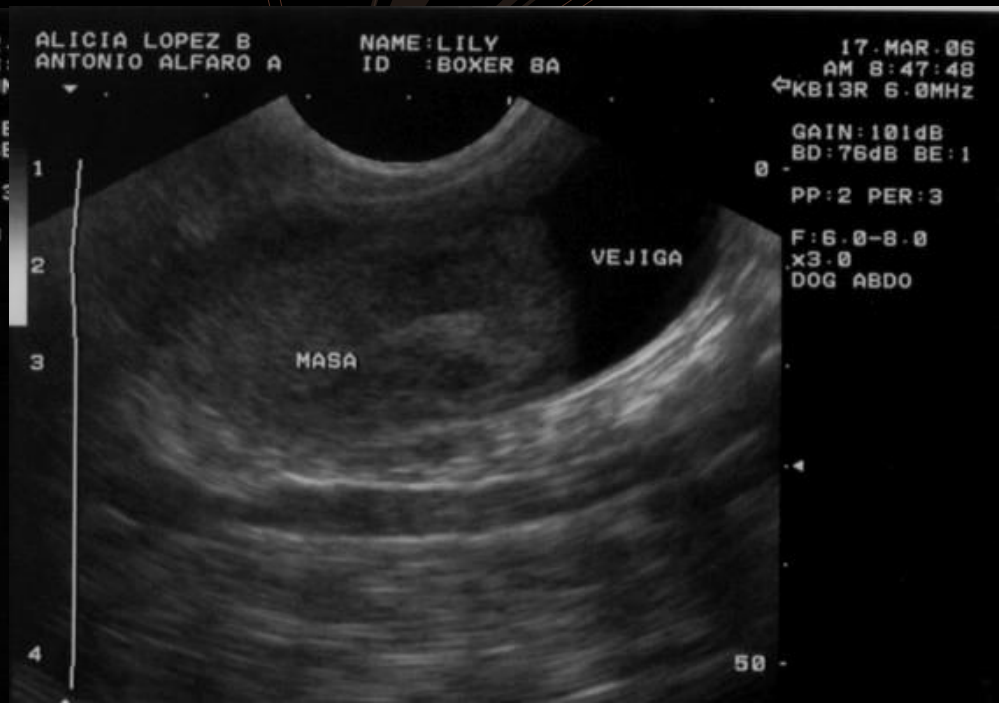

Neoplasia vesical

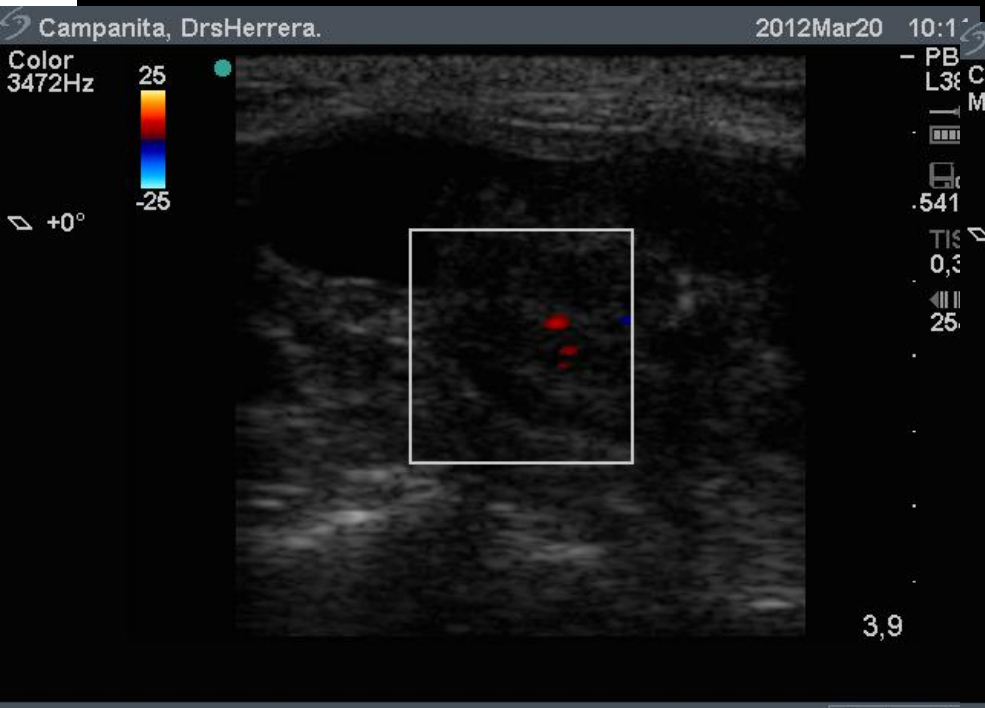
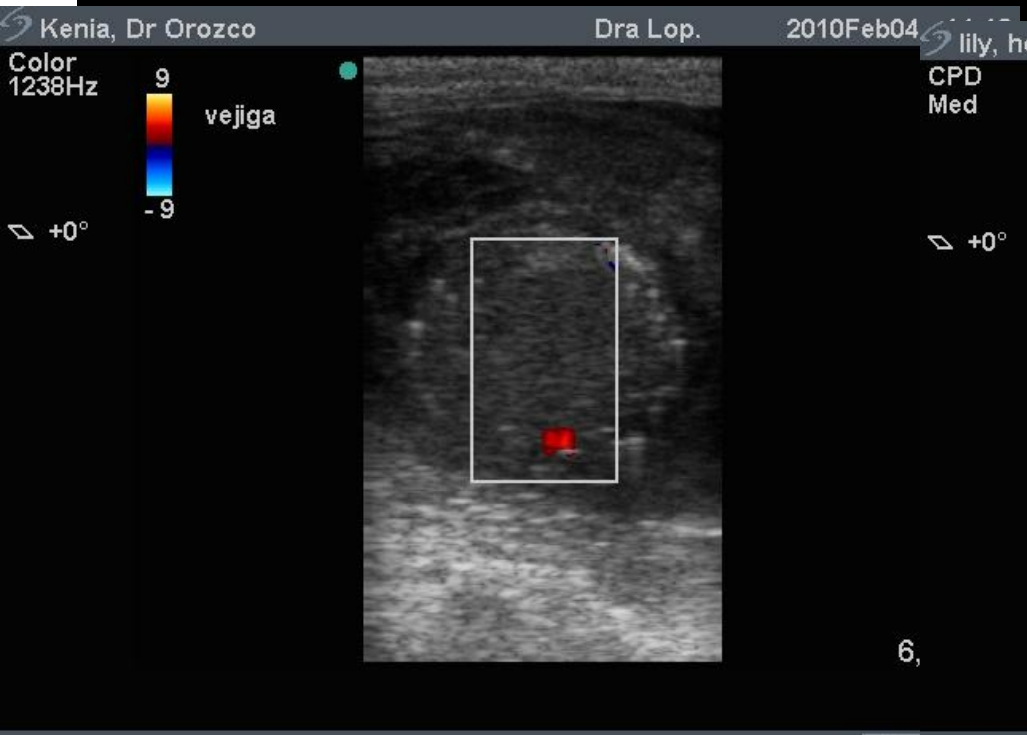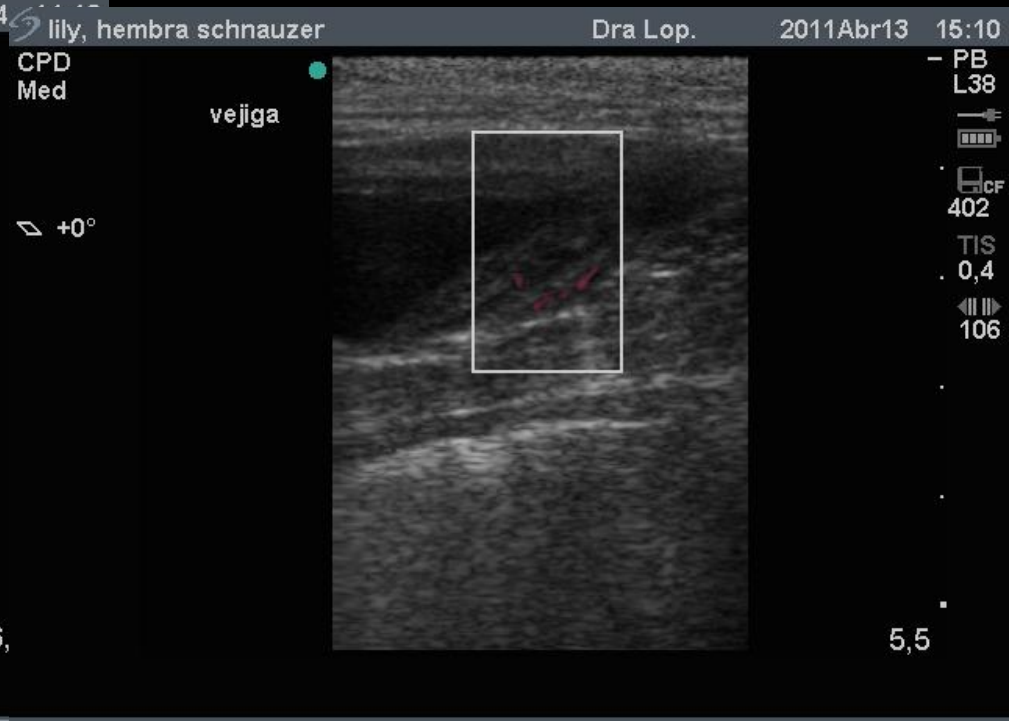
Neoplasia Vesical