ULTRASONIDO DEL BAZO

Análisis de 40 casos

Dra. Alicia López Bermúdez
www.acupunturaveterinariacr.com

- Es un órgano linfoide secundario.
- Constituido por linfocitos, células plasmáticas, sistema retículoendotelial, eritrocitos; etc.

Funciones

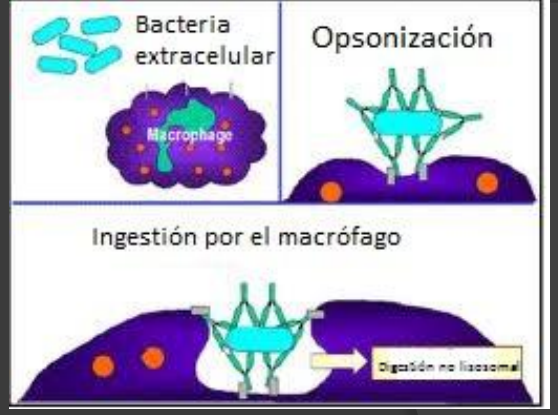

- Maduración de los glóbulos rojos.
- Filtración de elementos seniles de la sangre.
- Participa en el metabolismo del hierro.
- Formación de anticuerpos de clase IgM e IgG.
  - Función de opsoninas y destrucción de bacterias
    - Fagocitosis (bacterias encapsuladas).
- Hematopoyesis durante la vida intrauterina y puede volver a desempeñarlo en caso de lesión de la médula ósea.

- **ESTÁ ESPECIALIZADO EN FILTRAR Y RETENER LOS ANTÍGENOS QUE LLEGAN POR SANGRE.**

- Se reporta la localización, tamaño y forma del parénquima esplénico.
- La localización y extensión se realiza mediante cortes longitudinales y sagitales. La superficie del bazo normal es continua y lisa, excepto la región del hilio.
- La cápsula es una capa hiperecogénica muy visible en casos de ascitis.
- El parénquima es hiperecogénico, homogéneo y de grosor variable, apareciendo los vasos esplénicos anecógenos.

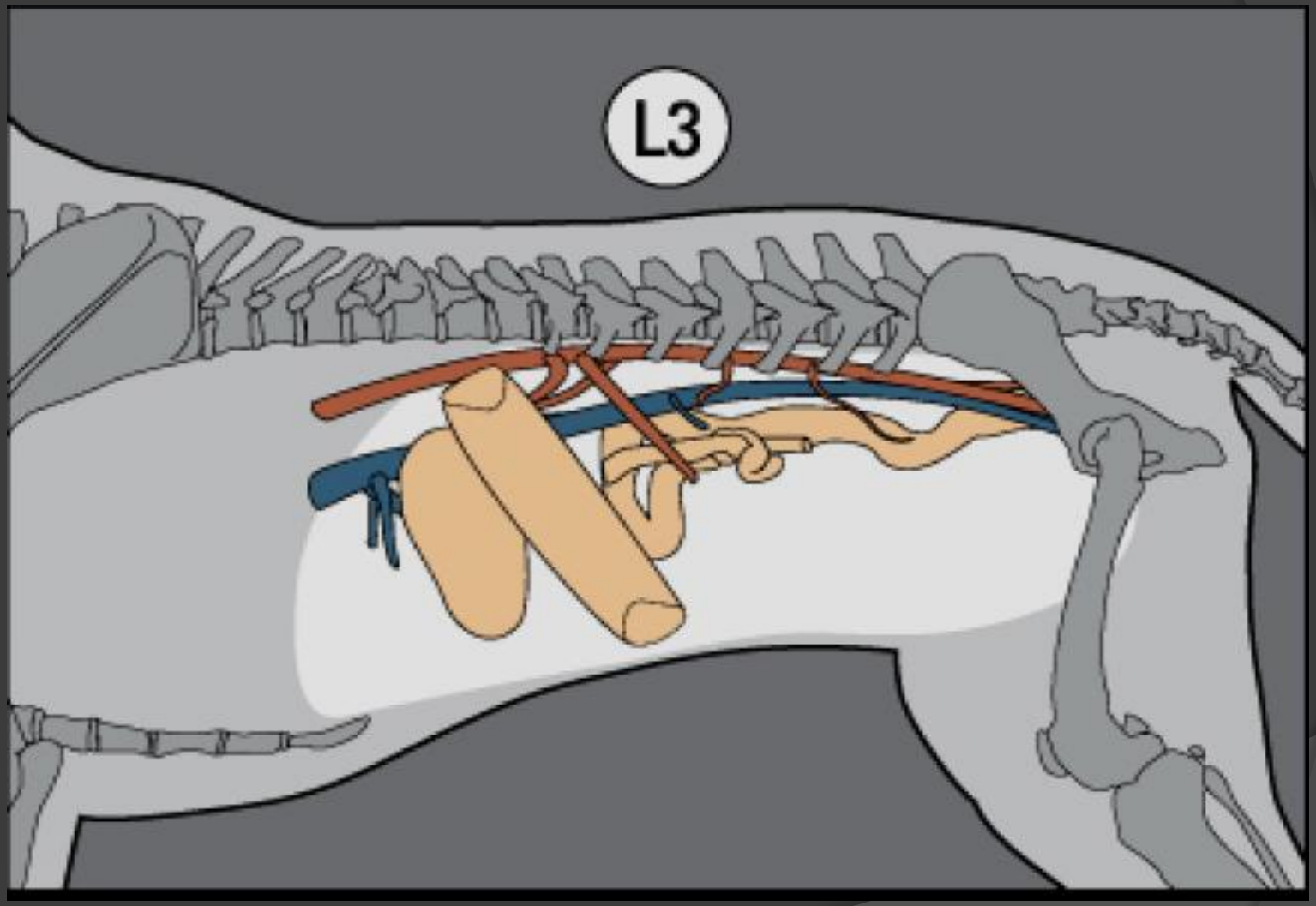
L3

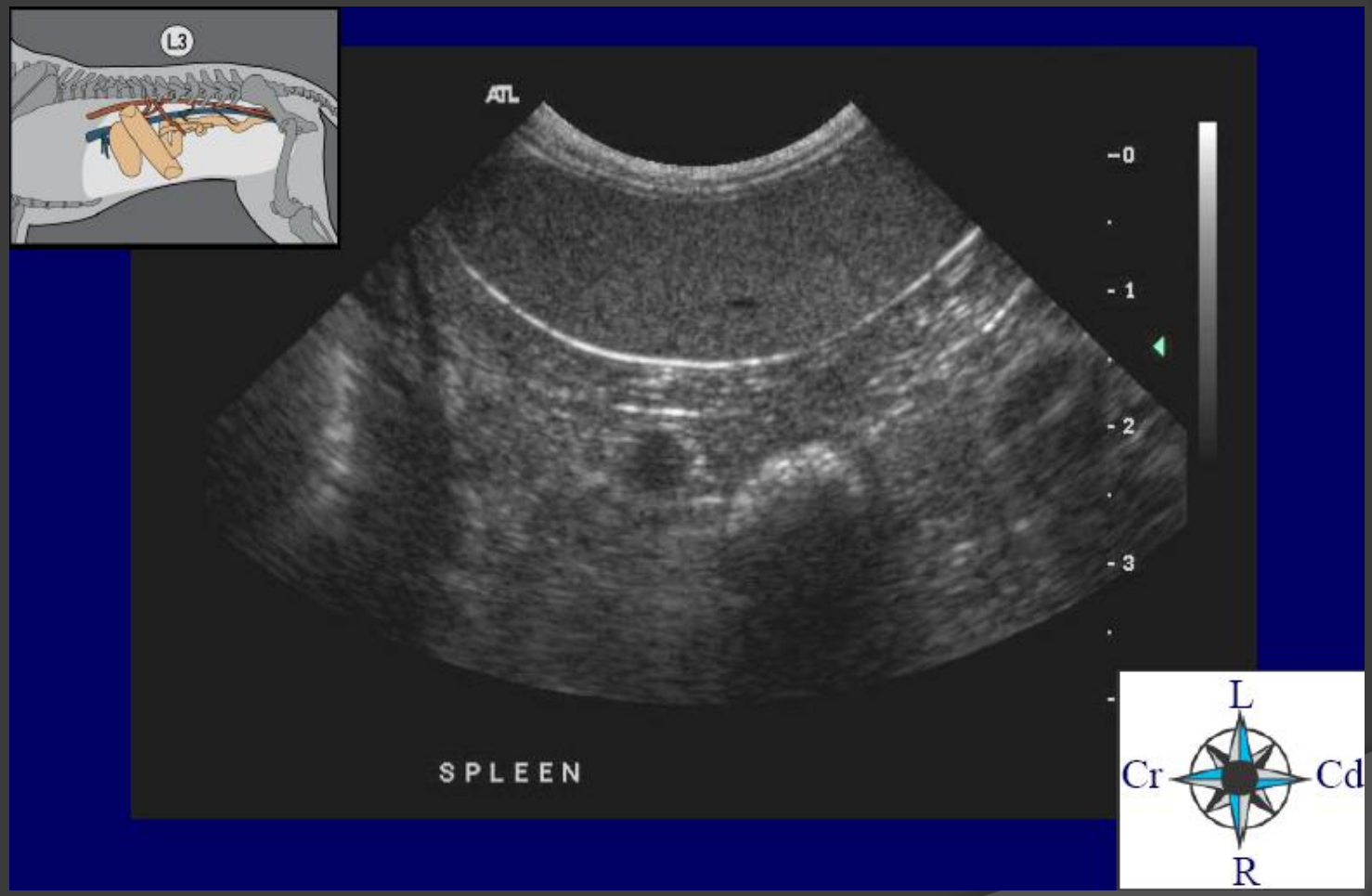
L3
ATL
0
1
2
3
SPLEEN
L
Cr
Cd
R

Plano transverso

Eje longitudinal

- **Alteraciones patológicas:**
  - **esplenomegalia difusa** con aumento del grosor y del grano,
  - **dislocación del bazo (torsiones de estómago)**
  - **ruptura esplénica** interrupción anecogénica del parénquima esplénico asociado a hemoperitoneo.

- La patología más frecuente en bazo son las neoplasias.

- Los abscesos esplénicos son anecogénicos, con partículas flotando en el interior del mismo.

Porcentaje de casos con esplenopatías, según caracterización de lesión. CVDITC, Costa Rica, 2006-2012.

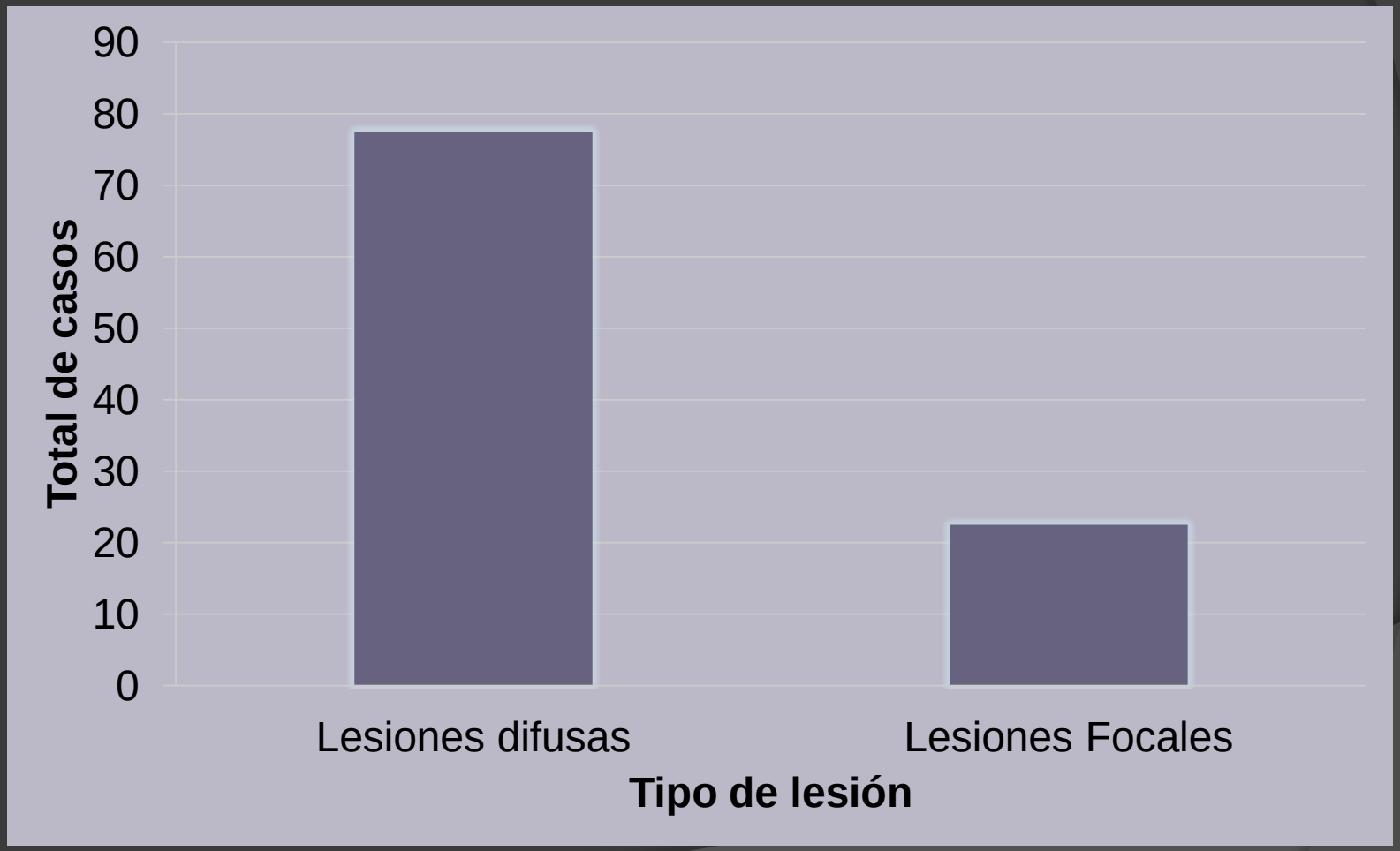

Porcentaje de esplenopatías, según edad de los pacientes atendidos en CVDITC, Costa Rica, 2006-2012.

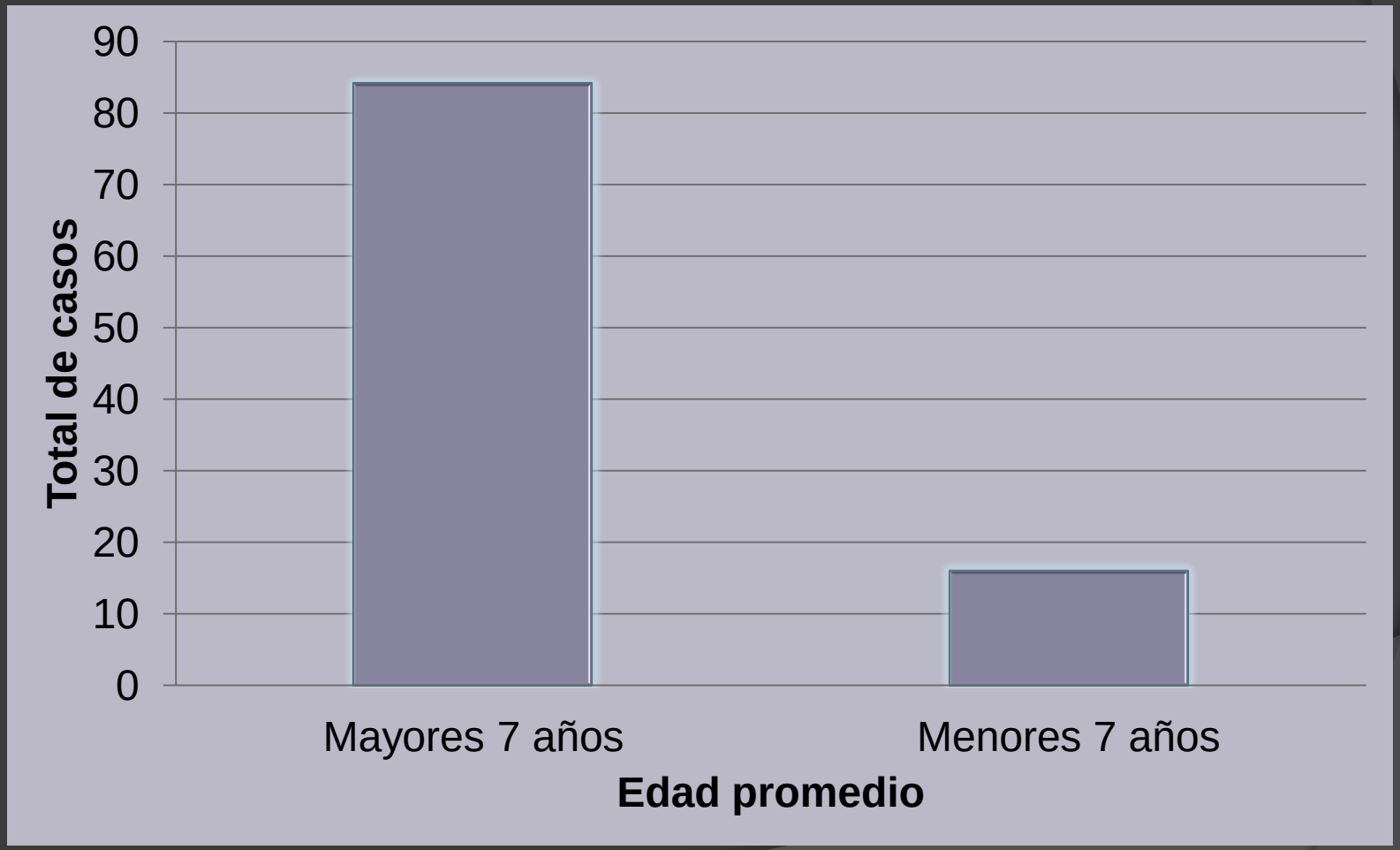

ALTERACIONES DIFUSAS

- **INFILTRATIVA:**
  - Hematopoyesis extramedular
  - Síndrome eosinofílico felino
  - Amiloidosis
  - Leucemia linfoide y mieloide crónica y aguda
  - Mastocitosis maligna
  - Linfoma
  - Mieloma múltiple
- **CONGESTIVA:**
  - Anemia hemolítica
  - Intoxicación
  - Torsión
  - Hipertensión
- **HIPERPLÁSICA:**
  - Anemia hemolítica inmunomediada
  - Anemia hemolítica inducida
- **SECUNDARIA A PROCESOS:**
  - Ehrlichia, toxoplasma, salmonella, clostridia, etc

- A diferencia del perro el bazo del gato no es sinusoidal, lo cual indica que tiene menos capacidad de almacenamiento de sangre.

- En el perro el bazo cruza transversalmente el abdomen, en el gato la tendencia es a localizarse a lo largo del lado izquierdo.

Torsiones

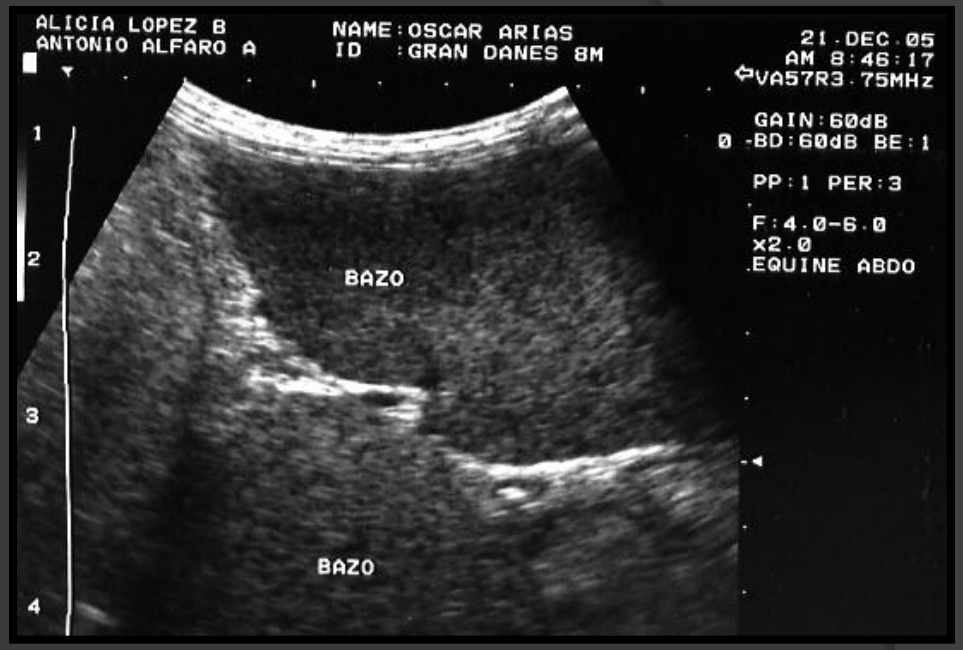
ALICIA LOPEZ B
ANTONIO ALFARO A
NAME:OSCAR ARIAS
ID :GRAN DANES 8M
21.DEC.05
AM 8:46:17
VA57R3.75MHz
GAIN:60dB
0 -BD:60dB BE:1
PP:1 PER:3
F:4.0-6.0
x2.0
.EQUINE ABDO
BAZO
BAZO
1
2
3
4

ALICIA LOPEZ B
ANTONIO ALFARO A
NAME:OSCAR ARIAS
ID :GRAN DANES 8M
21.DEC.05
AM 8:43:58
VA57R3.75MHz
GAIN:60dB
0 -BD:60dB BE:1
PP:1 PER:3
F:4.0-6.0
x2.0
.EQUINE ABDO
BAZO
V
1
2
3
4

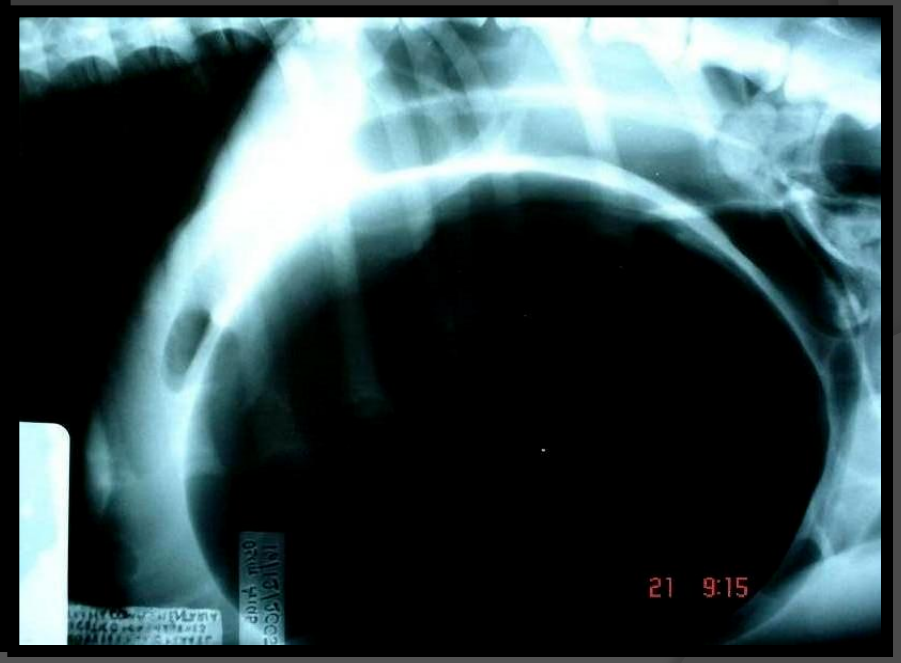
21 9:15

Calcificaciones multifocales

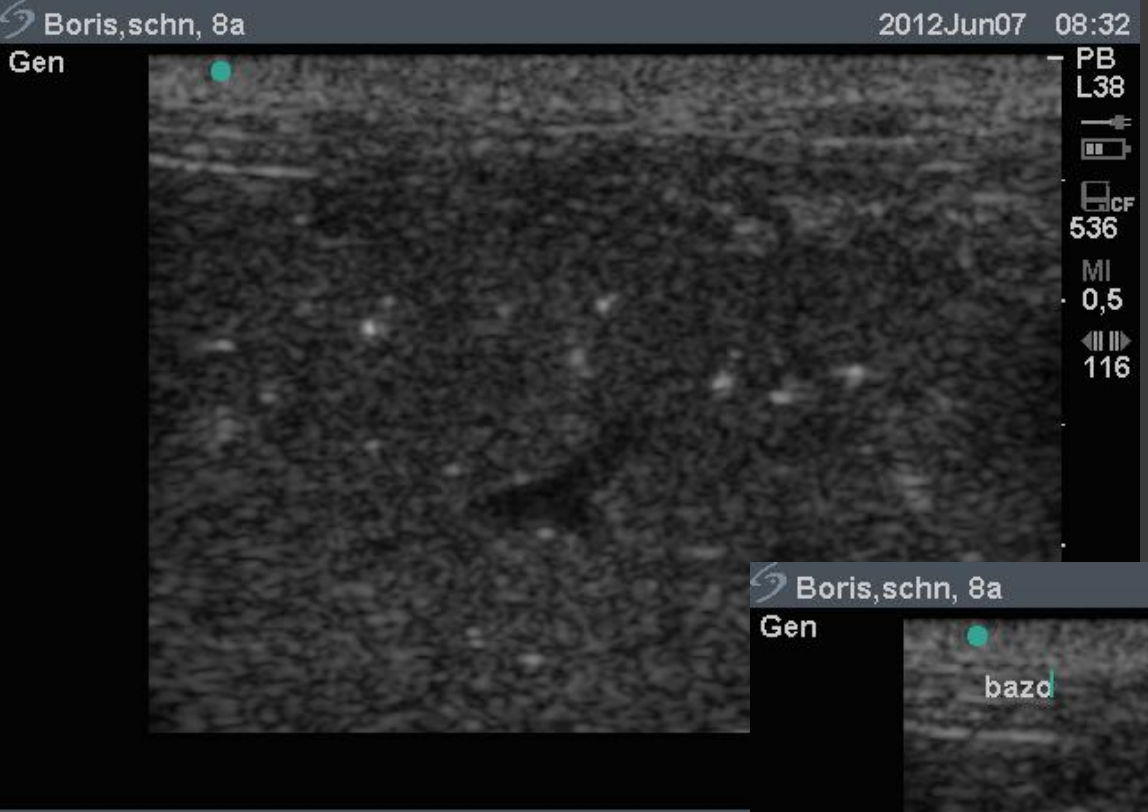

Calcificaciones Multifocales

Infartos

Investigar:

- Endocarditis bacteriana
- Hipercoagulabilidad secundaria a enfermedad hepática
- Hiperadrenocorticismo
- Neoplasia
- Enfermedad renal
- Trombosis asociada a fallo cardiaco

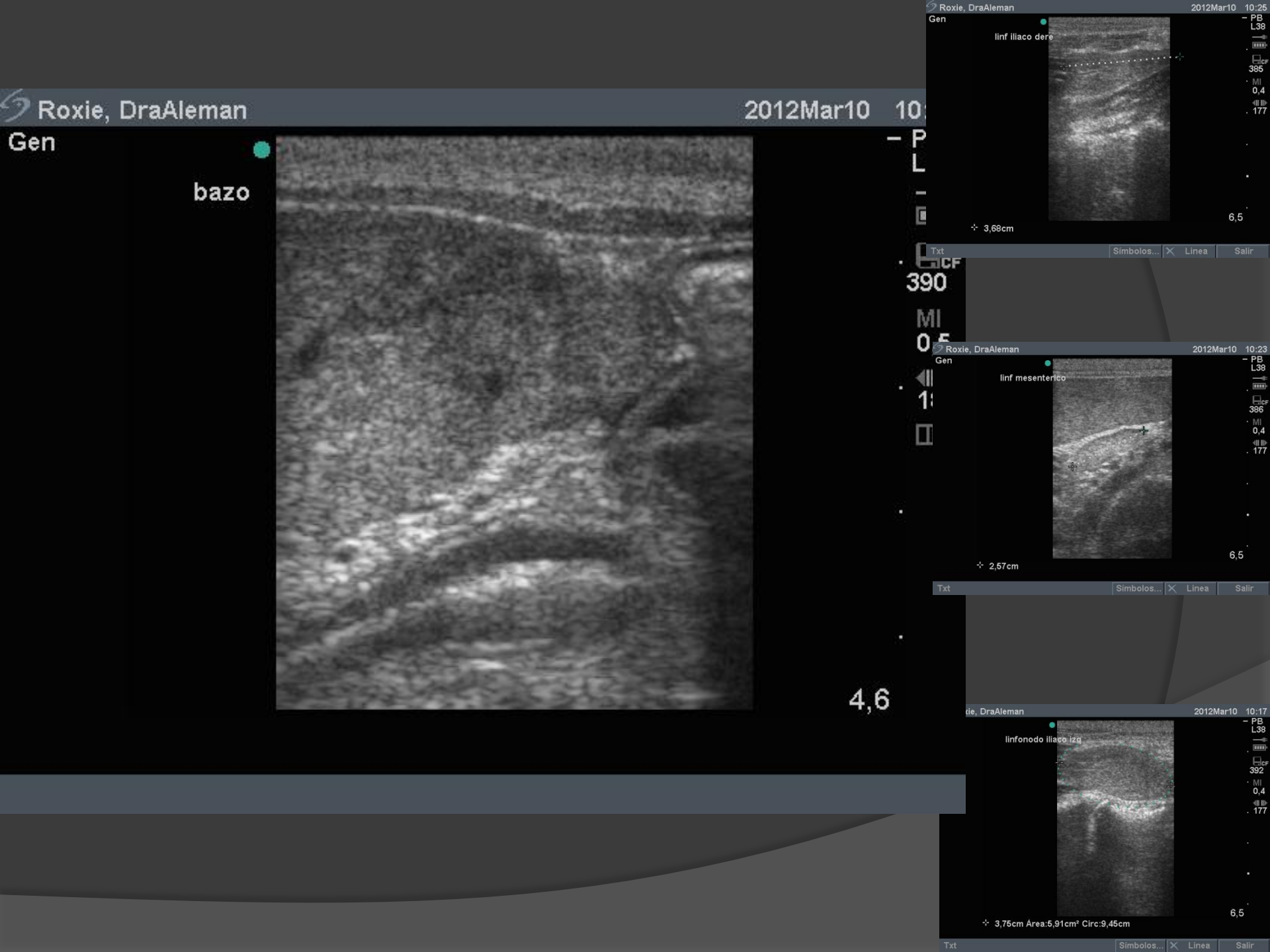
Roxie, DraAleman
2012Mar10
Gen
bazo
390
MI
4,6
Roxie, DraAleman
2012Mar10 10:25
Gen
linf iliaco dere
PB
L38
385
MI
0,4
177
6,5
3,68cm
Txt
Símbolos...
Linea
Salir
Roxie, DraAleman
2012Mar10 10:23
Gen
linf mesenterico
PB
L38
386
MI
0,4
177
6,5
2,57cm
Txt
Símbolos...
Linea
Salir
2012Mar10 10:17
linfonodo iliaco izq
PB
L38
392
MI
0,4
177
6,5
3,75cm Área:5,91cm² Circ:9,45cm
Txt
Símbolos...
Linea
Salir

luna, schna Dra Lop. 2011Ene19 09:21

Gen

bazo

PB
L38

CF
.479

MI
0,5

41

3,9

Símbolos... Linea Salir

luna, schna Dra Lop. 2011Ene19 09:23

Gen

linfono inguinal

PB
L38

CF
.477

MI
0,5

229

3,9

Txt Símbolos... Linea Salir

Moly
2056Oct31 16:39
Gen
bazo
– PB
L38
CF
.525
3,9
1,50cm
Txt
Símbolos...
Linea
Salir

Moly
2056Oct31 16:43
Gen
linf iliac der
– PB
L38
CF
521
MI
0,4
162
5,5
Txt
Símbolos...
Linea
Salir

2056Oct31 16:38
linf iliac izq
– PB
L38
CF
526
MI
0,4
177
6,5
2,06cm
Txt
Símbolos...
Linea
Salir

Guaro 15a,cocker, DrH.
Dra Lop.
2011Dic28
14:08
Gen
bazo
PB
L38
CF
534
MI
0,5

Guaro 15a,cocker, DrH.
Dra Lop.
2011Dic28
14:04
Gen
PB
L38
CF
538
MI
0,4
177
6,5

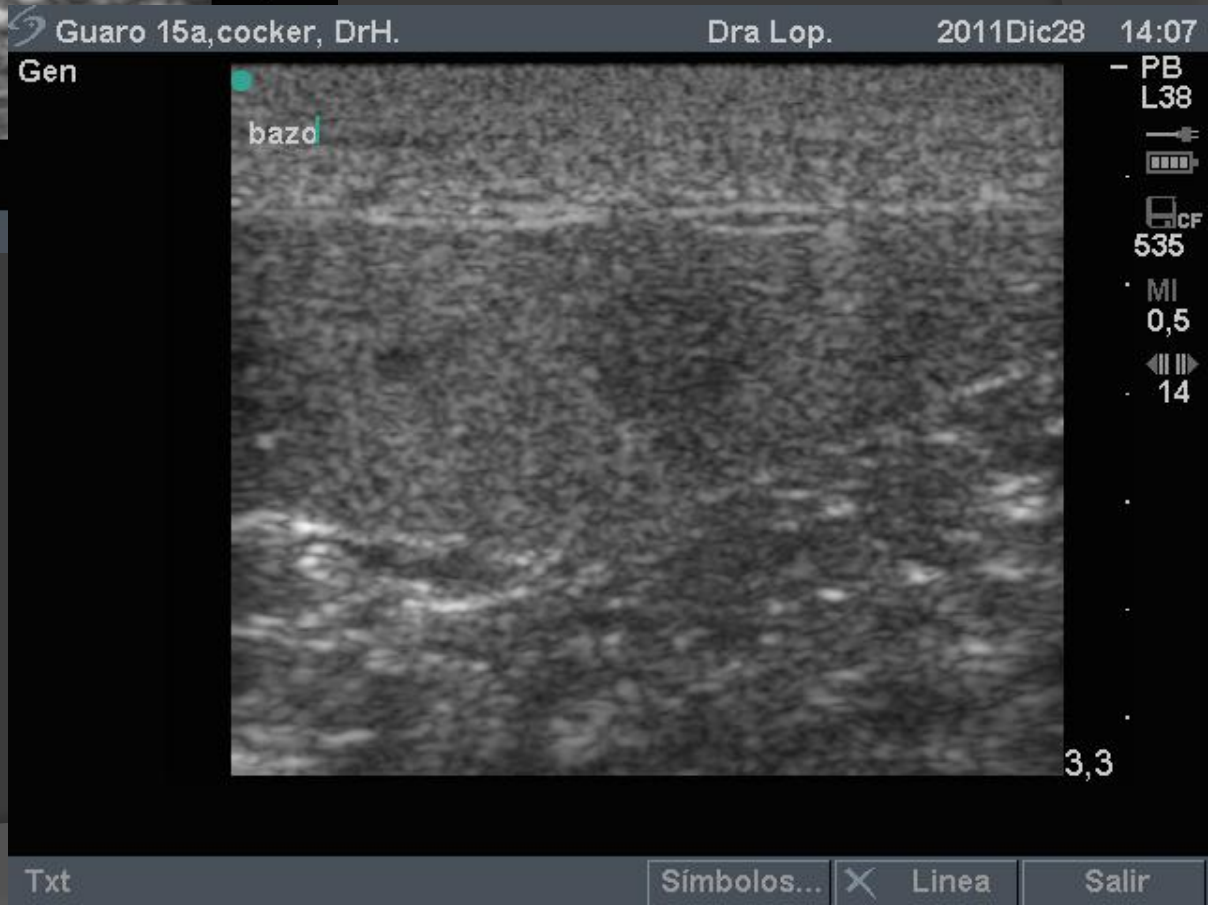
Guaro 15a,cocker, DrH.
Dra Lop.
2011Dic28
14:07
Gen
bazo
PB
L38
CF
535
MI
0,5
14
3,3
Txt
Símbolos...
Linea
Salir

schnausser, DrCalder.
Dra Lop.
2012Ene13
11:22
Gen
linfo iliaco der e hipogastric
PB
L38
CF
508
MI
0,4
130
6,5
Txt
Símbolos...
Linea
Salir

schnausser, DrCalder.
Dra Lop.
2012Ene13
11:21
Gen
PB
L38
CF
510
MI
0,4
177

schnausser, DrCalder.
Dra Lop.
2012Ene13
11:18
CPD
Med
linfonodo iliaco izquiedr
+0°
PB
L38
CF
515
TIS
0,4
67
6,5
Txt
Símbolos...
Linea
Salir

schnausser, DrCalder.
Dra Lop.
2012Ene13
11:20
Gen
bazo
PB
L38
CF
512
MI
0,5
205
2,8
Txt
Símbolos...
Linea
Salir

Kaiser, 11a, DraBermu.
2012Abr30 08:44
Gen
PB
L38
CF
567
MI
0,4
79
6,5

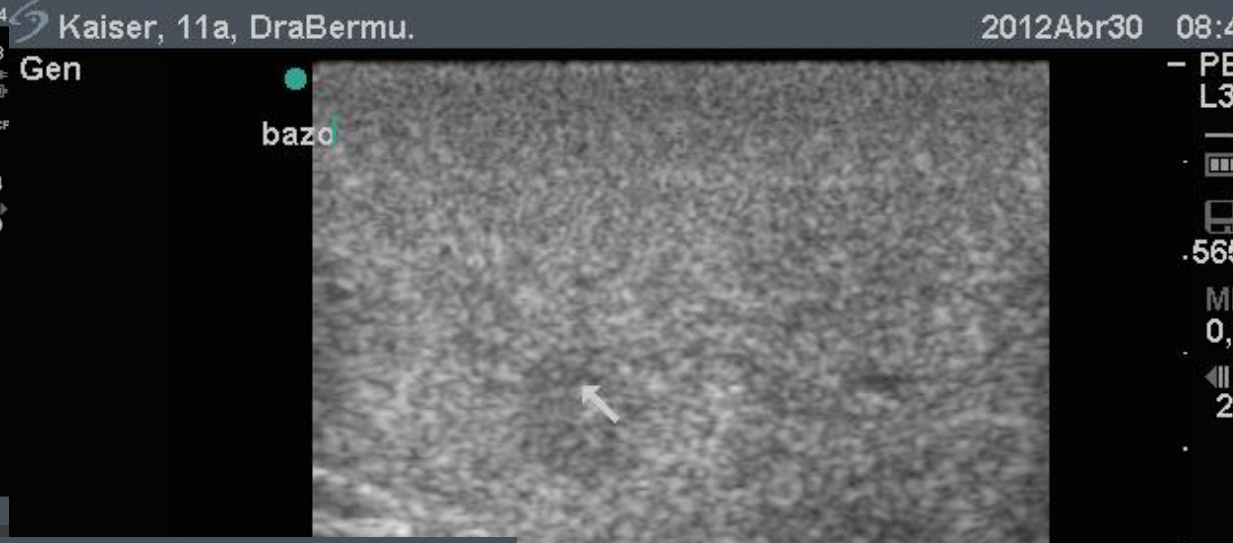
Kaiser, 11a, DraBermu.
2012Abr30
Gen
bazo
3,9

Kaiser, 11a, DraBermu.
2012Abr30 08:49
Gen
bazo
PB
L38
CF
564
MI
0,5
229
3,9
Txt
Símbolos...
Linea
Salir

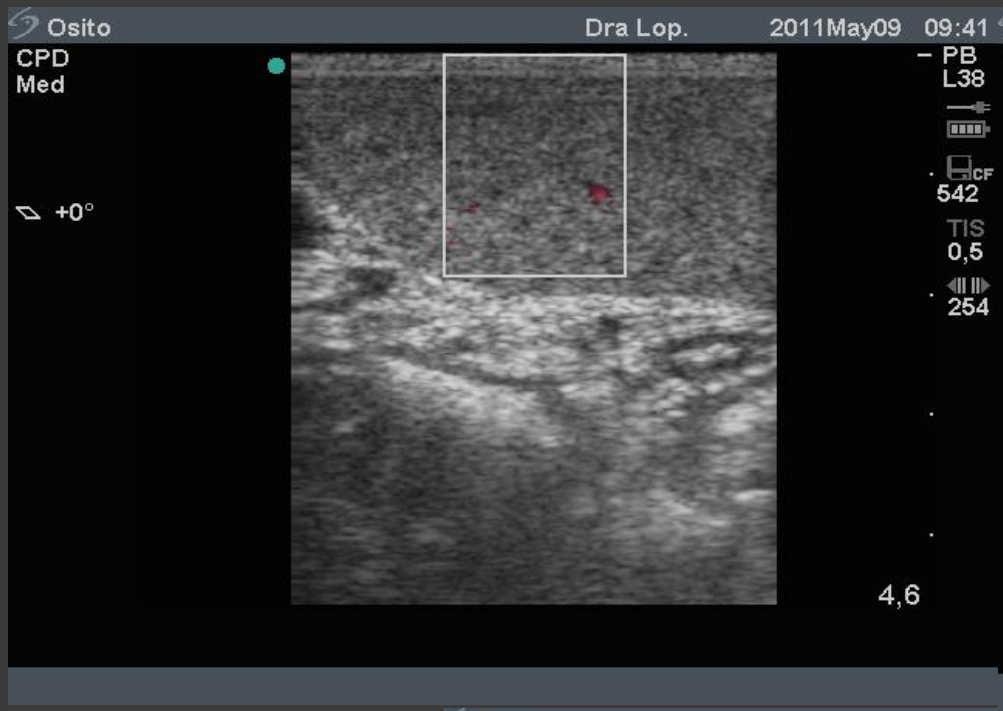
Osito
Dra Lop.
2011May09 09:41
CPD
Med
+0°
PB
L38
CF
542
TIS
0,5
254
4,6
Txt

Osito
Dra Lop.
2011May09 09:36
Gen
bazd
PB
L38
CF
547
MI
0,5
229
3,9
Símbolos...
Linea
Salir

Osito
Dra Lop.
2011May09 09:36
Gen
liquiddo libre
PB
L38
CF
546
MI
0,4
175
6,5
Txt
Símbolos...
Linea
Salir

Rabino, 12a
2012Jun29 09:59
Gen
bazo
– PB
L38
CF
486
MI
0,5
53

Rabino
Dra Lop.
2011Ene21 10:32
Gen
testicul
– PB
L38
CF
451
MI
0,4
68
6,5

Rabino, 12a
2012Jun29 09:59
Gen
bazo
– PB
L38
CF
484
MI
0,5
177
3,3

NATO. 11a, DrRojas 2012Mar28 13:18

Gen

bazo

PB
L38
CF
479
MI
0,4
77

NATO. 11a, DrRojas 2012Mar28 13:22

Gen

linfonodo

PB
L38
CF
475
MI
0,4
177

6,5

Txt | Símbolos... | Linea | Salir

NATO. 11a, DrRojas 2012Mar28 13:16

Gen

bazo

PB
L38
CF
481
MI
0,5
12

4,6

s 2012Mar28 13:16

PB
L38
CF
482
MI
0,5
185

4,6

Símbolos... | Linea | Salir

- Diferenciar lesiones benignas de malignas con el modo B es imposible.

- Ciertos tipos de tumores malignos tiene patrones de perfusión característica:
  - Vasos sanguíneos tortuosos

Moro, 7a
Dra Lop.
2009Dic04
08:19
Gen
bazo
Vas
L38
529
MI
0,5
185
4,6
Txt
Símbolos...
Linea
Salir

Moro, 7a
Dra Lop.
2009Dic04
08:26
Gen
Vas
L38
524
MI
0,5
17
4,6

Moro, 7a
Dra Lop.
2009Dic04
08:25
Color
1238Hz
9
-9
+0°
Vas
L38
525
TIS
0,4
62
4,6
Invertir

Moro, 7a
Dra Lop.
2009Dic04
08:24
Color
3472Hz
25
-25
+15°
linfonodo
Vas
L38
526
TIS
0,4
88
4,6
Txt
Símbolos...
Linea
Salir

MAYA, LAB
Dra Lop.
2009Feb27
Color
1238Hz
9
-9
BAZO
+0°
6,5
Txt
Símbolos...
Linea
Salir

MAYA, LAB
Dra Lop.
2009Feb27
18:12
Color
3472Hz
25
-25
BAZO
+0°
PB
L38
CF
.436
TIS
0,3
71
3,9
Símbolos...
Linea
Salir

MAYA, LAB
Dra Lop.
2009Feb27
18:17
Gen
BAZO
PB
L38
CF
.433
MI
0,5
229
3,9
Txt
Símbolos...
Linea
Salir

2012Ago06 13:56
Color
3472Hz
25
-25
bazo
+0°
PB
L38
CF
571
TIS
0,4
87

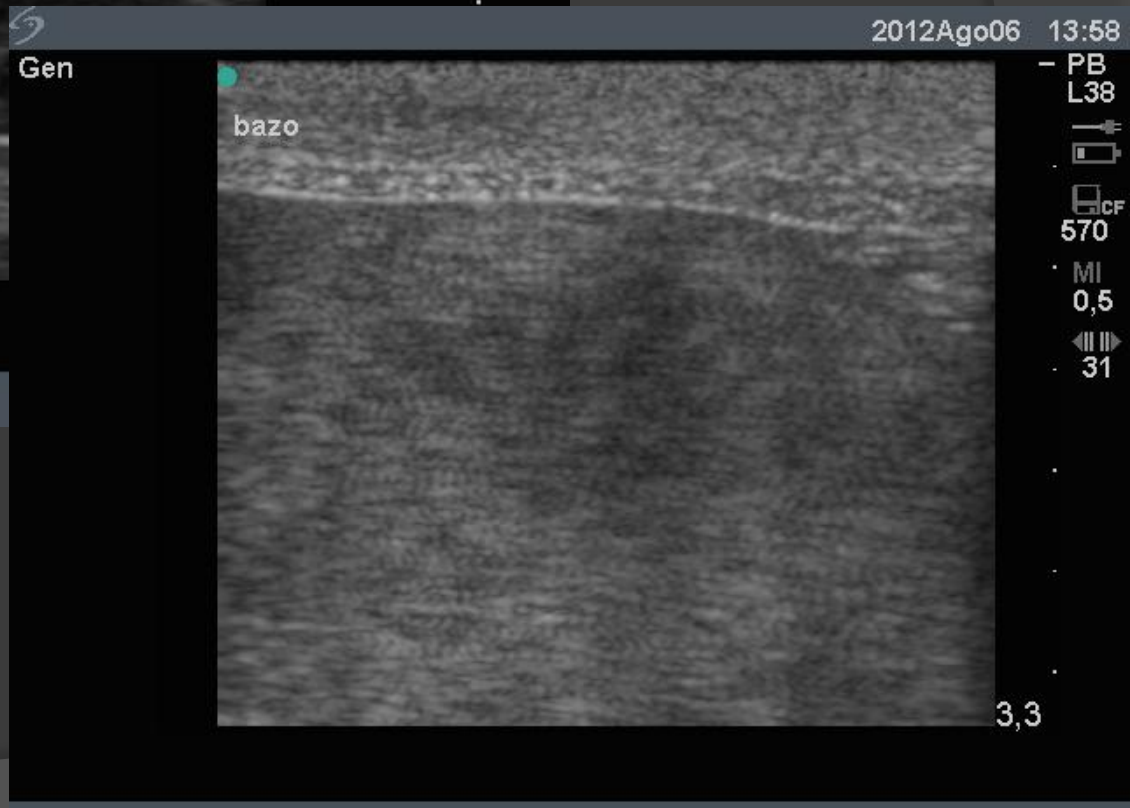
2012Ago06 13:58
Gen
bazo
PB
L38
CF
570
MI
0,5
31
3,3

- La presencia de efusión peritoneal es altamente asociada a malignidad

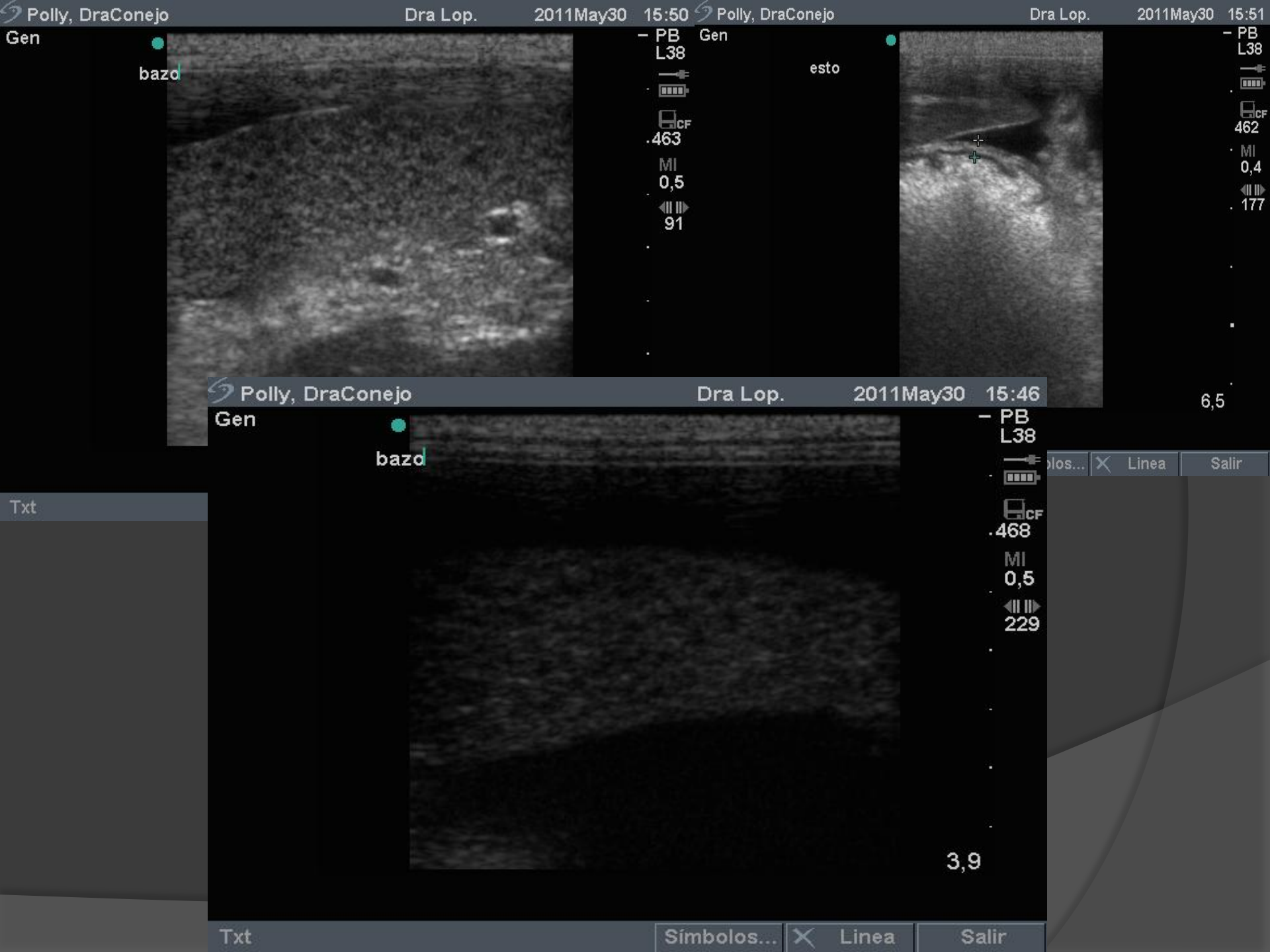
Polly, DraConejo
Dra Lop.
2011May30 15:50
Gen
bazd
PB
L38
CF
.463
MI
0,5
91
Polly, DraConejo
Dra Lop.
2011May30 15:51
Gen
esto
PB
L38
CF
462
MI
0,4
177
6,5
Polly, DraConejo
Dra Lop.
2011May30 15:46
Gen
bazd
PB
L38
CF
.468
MI
0,5
229
3,9
Txt
Símbolos...
Linea
Salir

Flash, cocker,11a, Drs. 2056Nov02 13:30

Gen

bazo

PB
L38

CF
.456

MI
0,5

20

3,9

Txt | Símbolos... | Linea | Salir

Drs. 2056Nov02 13:29

q y bazo

PB
L38

CF
457

MI
0,4

163

6,5

Txt | Símbolos... | Linea | Salir

Avance en 6 meses

Avance con 6 meses

Bekie, DrRojas
Dra Lop.
2012Ene19
10:24
Gen
PB
L38
CF
478
MI
0,5
207

Bekie, DrRojas
Dra Lop.
2012Ene19
10:29
Gen
bazo
PB
L38
CF
475
MI
0,5
18
4,6

Pequi, DrRojas
2012Jul09
11:41
Gen
bazo
PB
L38
CF
457
MI
0,5
55
3,3
Txt
Símbolos...
Linea
Salir

Goku, 13a, DrParra 2056Nov02 12:21

Gen

BAZO

PB
L38

CF
403

MI
0,5

185

Txt

Goku, 13a, DrParra 2056Nov02 12:21

Gen

BAZO

PB
L38

CF
402

MI
0,5

185

4,6

0,55cm
0,44cm

Cal Cal 1 Cal 2 Elipse Eliminar

Txt Símbolos...

Kabu, DrsHerreraVillalo. 2012Abr18 08:45

Gen

bazo

PB
L38
CF
389
MI
0,5
205

2,8

2012Abr18 08:45

PB
L38
CF
390
MI
0,5
100

2,8

Txt | Símbolos... | Linea | Salir

Spanky, DrCalderon Dra Lop. 2011May27 15:03

Gen

bazo

PB
L38

CF
477

MI
0,5

83

Spanky, DrCalderon Dra Lop. 2011May27 15:03

CPD
Med

+0°

bazo

PB
L38

CF
476

TIS
0,3

111

2,4

Txt

Vaquera, poodle
2012Jun20 08:39
Gen
bazo
PB
L38
CF
507
MI
0,5
25
3,3
Ind
Ocultar
Salir

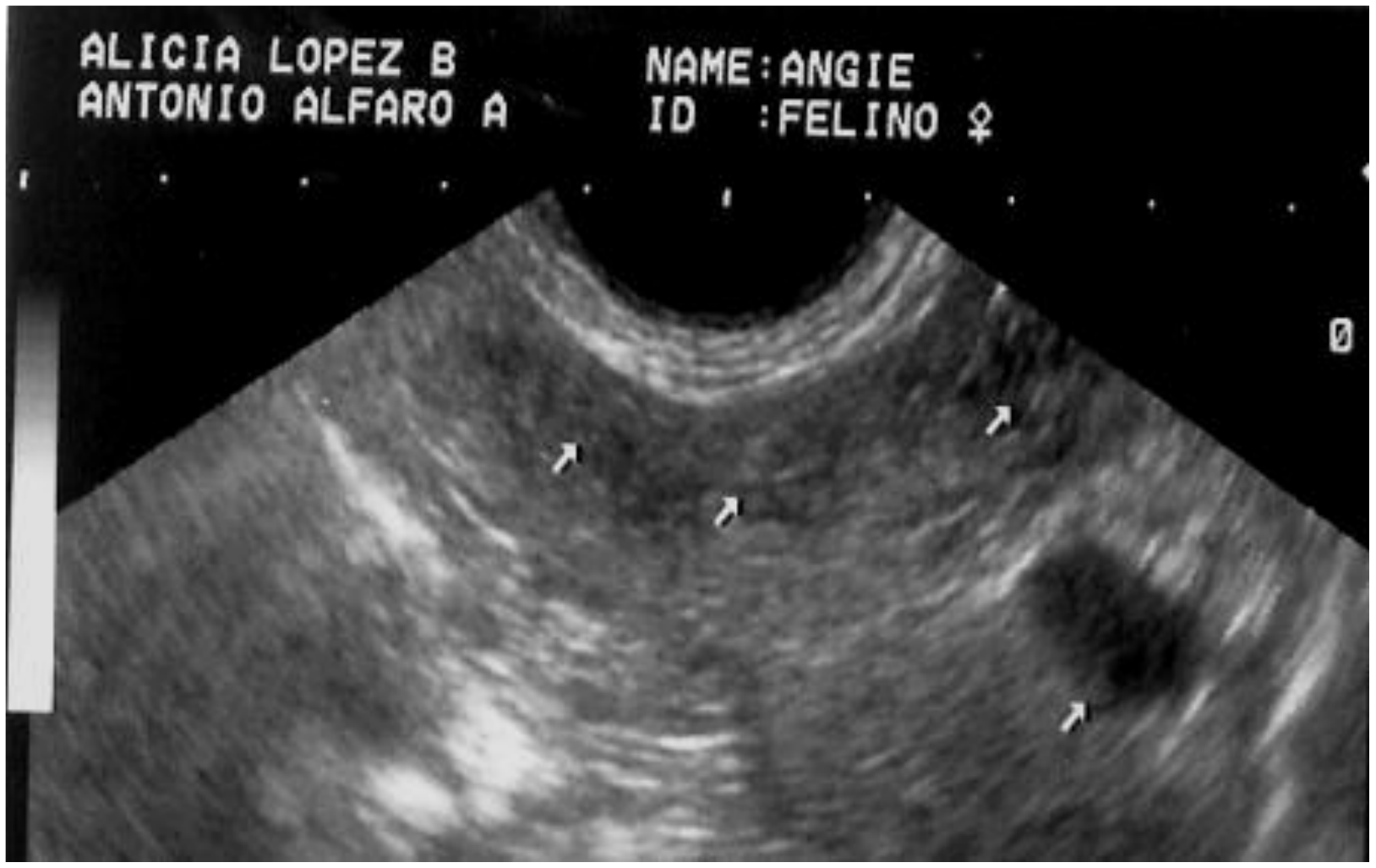
ALICIA LOPEZ B
ANTONIO ALFARO A
NAME:ANGIE
ID :FELINO ♀
0

Chiquita,16a, DrsHerre.
2056Nov01 11:28
Gen
bazo
PB
L38
CF
557
MI
0,5
177
3,3

lerre.
2056Nov01 11:28
PB
L38
CF
557
MI
0,5
177
3,3

Braise, PA, DraAcuna 2012Mar09 15:27

Gen

bazo

PB
L38

CF
394

MI
0,5

89

Txt Símbolos...

Braise, PA, DraAcuna 2012Mar09 15:28

Gen

bazo

PB
L38

CF
393

MI
0,5

185

4,6

Txt Símbolos... Linea Salir

Era, golden, 13a, DraB. 2056Nov04 18:56

Gen

PB
L38

CF
450

MI
0,5

Era, golden, 13a, DraB. 2056

Gen

bazo

3,3

Era, golden, 13a, DraB. 2056Nov04 18:57

Gen

bazo

PB
L38

CF
448

MI
0,5

58

3,3

Txt | Símbolos... | Linea | Salir

MASTOCITOMA ESPLÉNICO

HSA

Argos, rottwiller 11a
Dra Lop.
2010Sep29
12:15
Gen
bazd
Mam
L38
CF
482
MI
0,4
177
6,5
Txt
Símbolos...
Linea
Salir

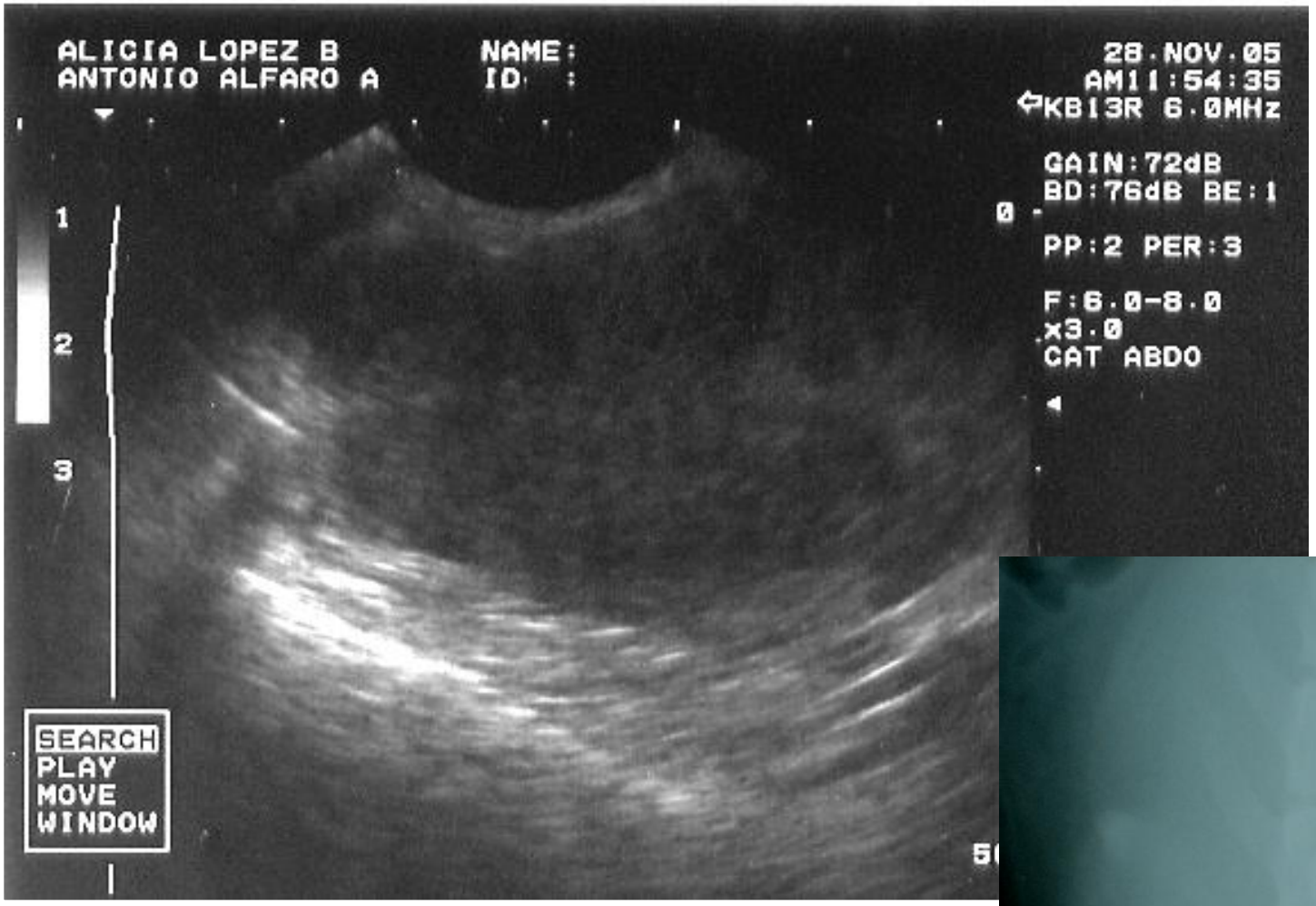
ALICIA LOPEZ B
ANTONIO ALFARO A
NAME:
ID :
28.NOV.05
AM11:54:35
KB13R 6.0MHz
GAIN:72dB
BD:76dB BE:1
PP:2 PER:3
F:6.0-8.0
x3.0
CAT ABDO
1
2
3
SEARCH
PLAY
MOVE
WINDOW

ALICIA LOPEZ B
ANTONIO ALFARO A
NAME:NELLA 9A
ID :PASTOR ALEMAN ♀
24.OCT.05
PM 4:51:45
VA57R3.75MHz
GAIN:63dB
BD:76dB BE:1
PP:2 PER:3
F:4.0-6.0
x1.5
DOG ABDO
DISTANCE
+ = 94.1mm
+ = mm
+ = mm
+ = mm
+/+=
+/+=
BAZO

- Las neoplasias más frecuentes son los hemangiosarcomas y los linfomas.

- El bazo es, junto con la aurícula y el hígado, una de las localizaciones primarias para el hemangiosarcoma.
  - Se presenta con nódulos, consistencia friable y que provocan abundante sangre al corte.
  - El pronóstico es reservado siendo muy frecuentes las metástasis a hígado, riñón y pulmón.

- Los linfomas suelen presentarse como múltiples masas nodulares aunque también pueden provocar un agrandamiento difuso del órgano.
  - Microscópicamente se observa una pérdida de la arquitectura histológica del órgano que es reemplazada por una proliferación difusa de células linfoides inmaduras.

RESUMEN LINFOSARCOMA

- Perro:
  - Linfoadenopatía
    - Mesentéricos, periaórticos.
  - Bazo (masas, “panal de abeja”).
  - Hígado (hiperecoico, masas).
  - Dx histiocitosis maligna
  - Raramente: masas intestinales.
  - Ocasionalmente solo masas mesentéricas.

- Felino:
  - Masas mesentéricas
  - Masas gastrointestinales
  - Fluido en peritoneo
  - Fluido en pleura
  - Renal
  - Raramente bazo e hígado.

Linfosarcoma

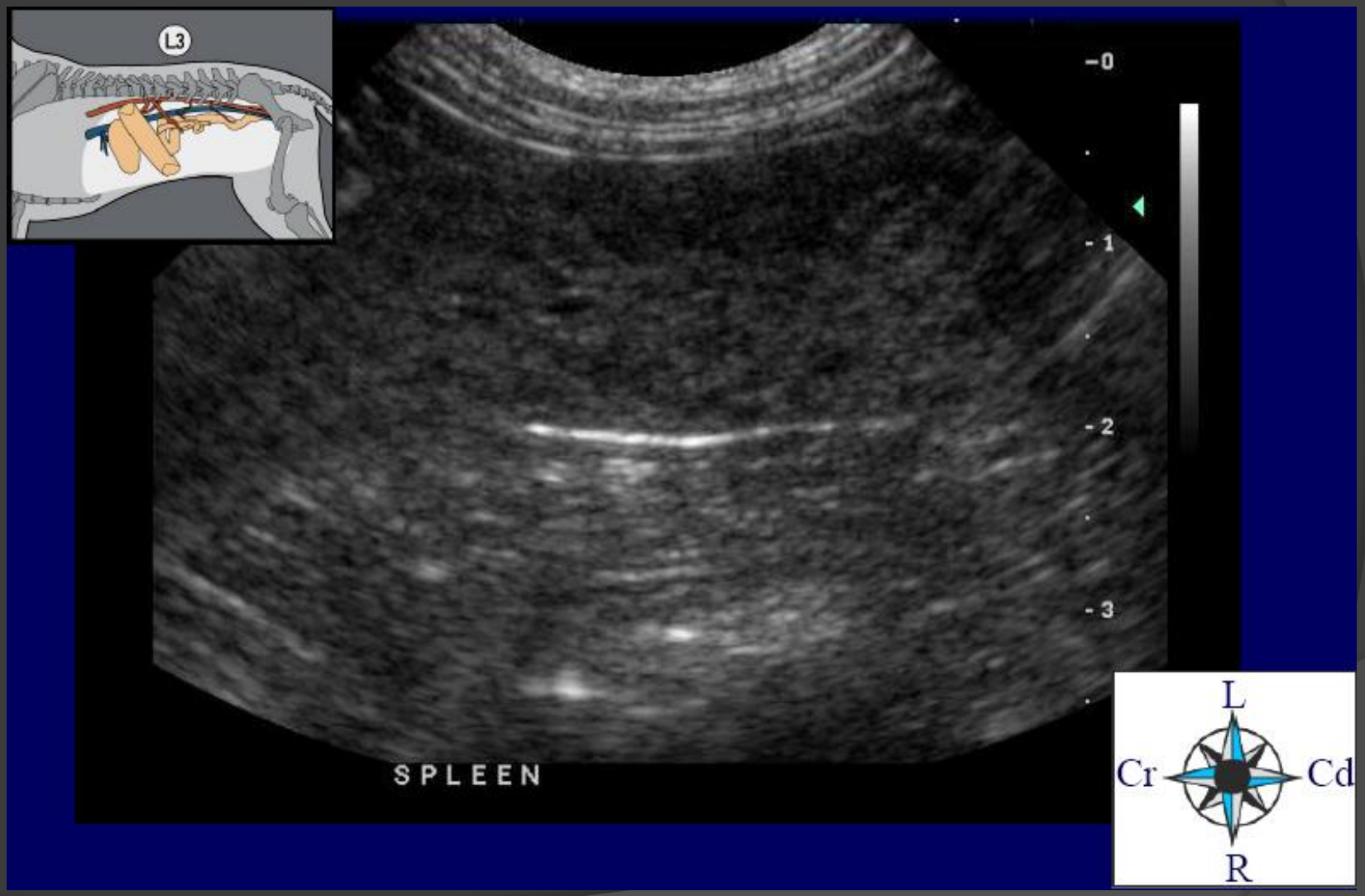

ALTERACIONES FOCALES

- NEOPLÁSICAS
- NO NEOPLÁSICAS

kisha, mastin ingles 5a
Dra Lop.
2009Oct13
16:16
Gen
bazd
PB
L38
CF
491
MI
0,4
177
6,5
Txt
Símbolos...
Linea
Salir

Bebe, abdomen Dra Lop. 2010Nov18 13:12

Gen

bazd

Vas
L38

CF
403

MI
0,4

177

Txt

Sí

Bebe, abdomen Dra Lop. 2010Nov18 13:13

Color
1238Hz

9

bazd

-9

+0°

Vas
L38

CF
402

TIS
0,4

87

6,5

Txt

Símbolos...

Linea

Salir

Winston, caniche gigan.
Dra Lop.
2010Jun19
11:10
Gen
masa bazo
– PB
L38
CF
513
MI
0,4
28
5,5
1,31cm Área:1,13cm² Circ:3,79cm
Txt
Símbolos...
Linea
Salir

Dra Lop.
2011Sep29
15:32
Gen
bazd
PB
L38
CF
511
MI
0,5
177
3,3
Txt
Símbolos...
Linea
Salir

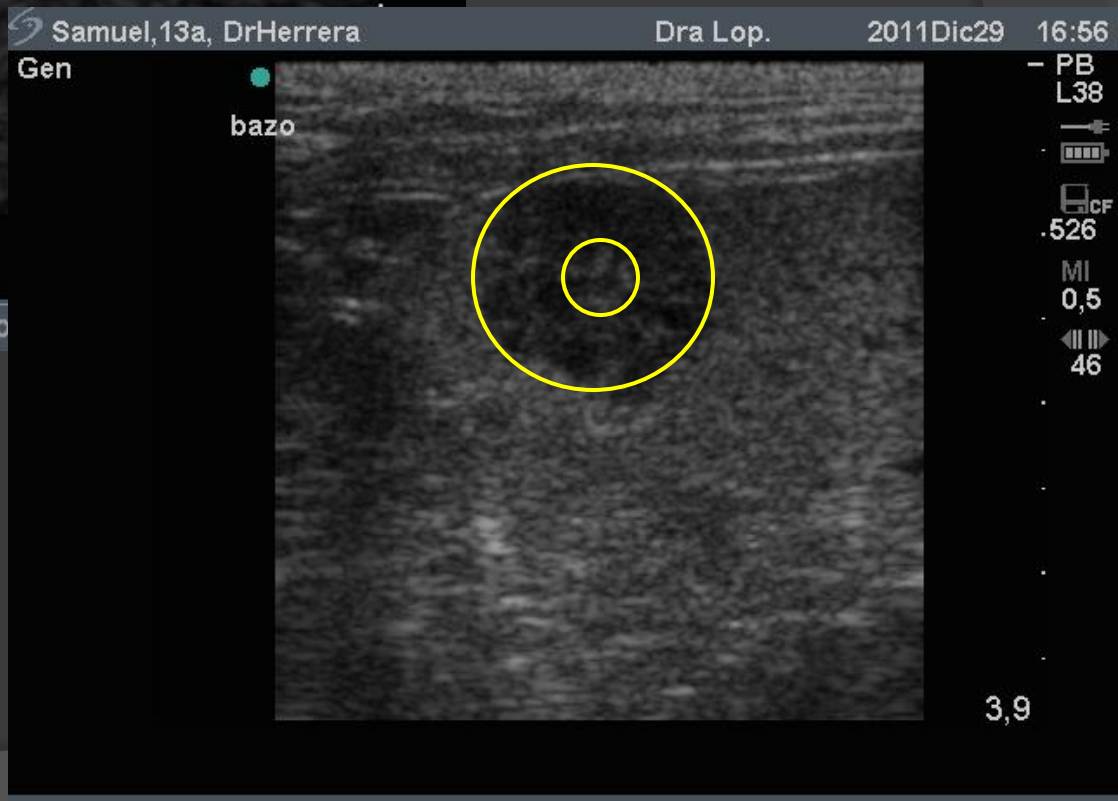

Lesiones en diana: la parte hiperecoica representa anillos fibrosos y la parte hipoecoica representa células inflamatorias

Mielolipoma

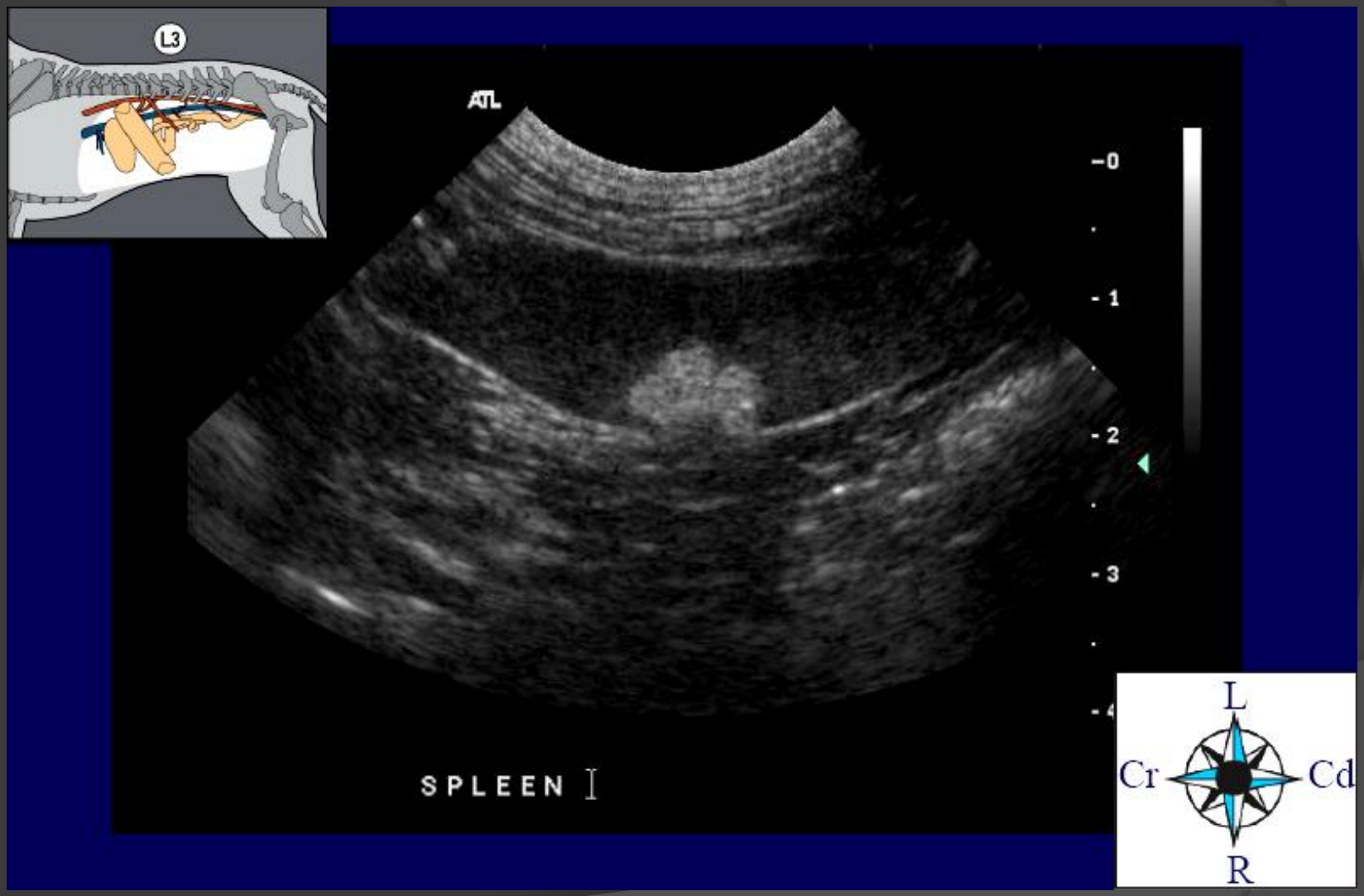

Jack 14a, DrsHerreraVil.
Dra Lop.
2011Jul26
11:54
Gen
bazo
PB
L38
CF
217
MI
0,5
32
4,6
Txt
Símbolos...
Linea
Salir

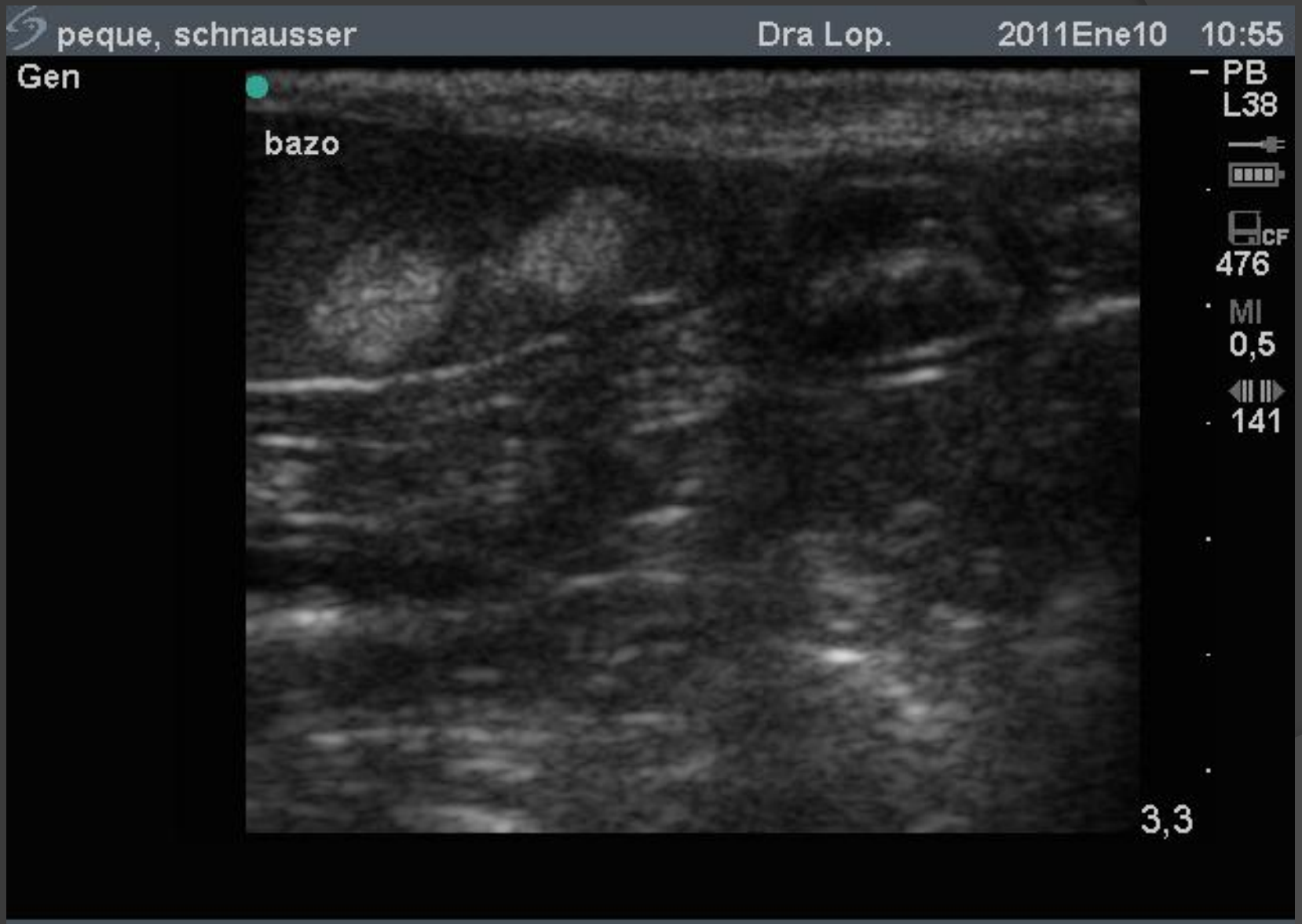
peque, schnausser
Dra Lop.
2011Ene10
10:55
Gen
bazo
PB
L38
CF
476
MI
0,5
141
3,3

Sisi pincher
Dra Lop.
2011May09
11:14
Gen
bazd
PB
L38
CF
540
MI
0,5
185
3,9
Txt
Símbolos...
Linea
Salir

Banji, 11a, DrHerrera
Dra Lop.
2011Oct08
08:20
Gen
bazo
PB
L38
CF
512
MI
0,4
101
6,5
Txt
Símbolos...
Linea
Salir

Conclusiones

- Siempre que se encuentran lesiones focales pequeñas es mejor reevaluar el paciente en un lapso no mayor de 3 a 6 meses.
- Cuando las lesiones focales son pequeñas, pero están acompañadas de linfoadenopatía el pronóstico es reservado y se recomienda esplenectomía total como profiláctico a corto plazo.
- Siempre que se determine una esplenomegalia en felinos el pronóstico es reservado a desfavorable.
- Si la lesión permanece inactiva con el tiempo se recomienda al paciente mantener igualmente evaluaciones semestrales.

Porcentaje de enfermedades asociadas a esplenopatías en especies menores. CVDITC. Costa Rica, 2006-2012

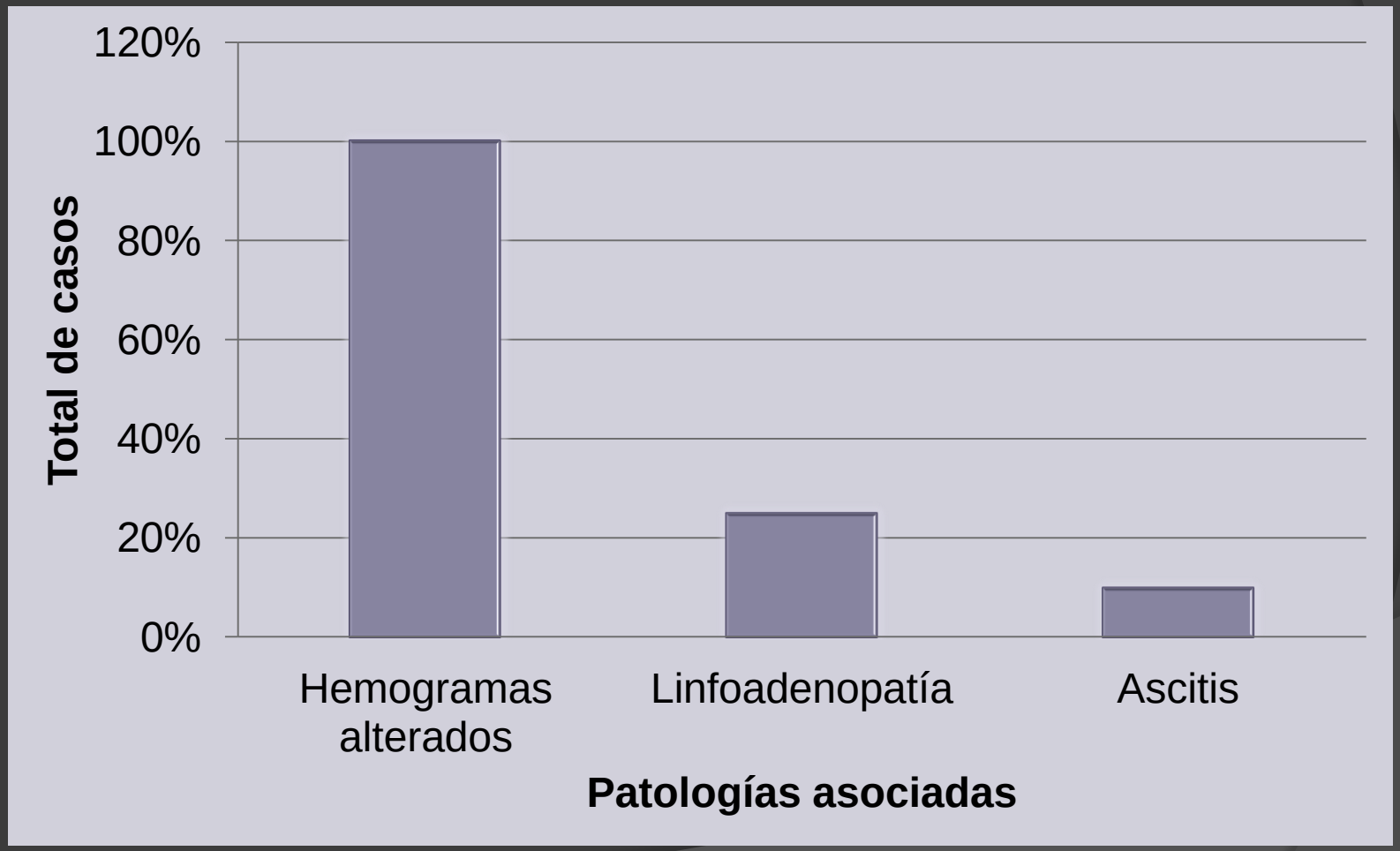

IMPORTANTE ANTES DE CONSIDERAR ESPLENECTOMÍA :

La integridad funcional del bazo es importante en la defensa de patógenos que llegan por vía sanguínea.

Bacterias encapsuladas